

**BRUNO GARCIA TAVARES**

**Uso terapêutico de ultrassom e microbolhas na  
recanalização de infarto agudo do miocárdio**

Tese apresentada à Faculdade de Medicina da  
Universidade de São Paulo para obtenção do título  
de Doutor em Ciências

Programa de Cardiologia

Orientador: Prof. Dr. Wilson Mathias Junior

**SÃO PAULO  
2019**

**Dados Internacionais de Catalogação na Publicação (CIP)**

Preparada pela Biblioteca da  
Faculdade de Medicina da Universidade de São Paulo

©reprodução autorizada pelo autor

Tavares, Bruno Garcia

Uso terapêutico de ultrassom e microbolhas na  
recanalização de infarto do miocárdio / Bruno Garcia  
Tavares. -- São Paulo, 2019.

Tese(doutorado)--Faculdade de Medicina da  
Universidade de São Paulo.

Programa de Cardiologia.

Orientador: Wilson Mathias Junior.

Descritores: 1.Infarto do miocárdio/terapia  
2.Ultrassom 3.Sonotrombólise 4.Microbolhas 5.Índice  
mecânico 6.Recanalização coronária 7.Microcirculação

USP/FM/DBD-100/19

Responsável: Erinalva da Conceição Batista, CRB-8 6755

Projeto realizado com apoio financeiro da FAPESP (2010/52114-1) como parte do projeto temático intitulado: Uso terapêutico **do ultrassom na doença arterial coronária aguda e crônica**. Projeto aprovado na CAPPesq sob nº 0578/11 e SDC 3562/10/151.

*Dedico essa tese aos meus pais, Fernando Tavares e Célia Garcia de Queiroz Tavares, fontes de amor, exemplos de dedicação, motivos de orgulho e admiração, a quem tudo devo.*

*Aos meus irmãos Vanessa Garcia Tavares e Gustavo Garcia Tavares pelo apoio e carinho dispensados em todos os momentos de nossas vidas, pelos exemplos de profissionalismo e cuidado com a família.*

*Ao meu amor, Fabiane G. Batistela, companheira de todos os momentos, com quem tenho o prazer de dividir a minha vida.*

## AGRADECIMENTOS

Agradeço a Deus por iluminar meu caminhar, me sustentar nos períodos críticos e me fazer de instrumento para a realização do bem ao próximo.

Aos pacientes que num momento de fragilidade, na busca da melhor solução para sua doença, concordaram em participar dessa pesquisa, tornando possível sua realização.

Ao Prof. Dr. Wilson Mathias Jr., meu orientador, pela dedicação prestada e disponibilidade dada a esse projeto, não poupando esforços para a consolidação desse material, pela oportunidade e confiança a mim depositada.

À Dra. Jeane Mike Tsutsui, pelo profissionalismo, empenho e apoio dado ao grupo.

Ao Dr. Tomas R. Porter, por seu brilhantismo profissional, dispensando todos esses anos ao desenvolvimento de projetos inovadores como esse.

Aos companheiros dessa jornada, Miguel Osman Dias Aguiar e Hsu Pochiang, pela cumplicidade, incentivo e auxílio na execução dessa pesquisa.

Às enfermeiras Érica Prado Viana e Nadia Luana de Melo Batista pela cooperação e atenção dadas a essa equipe e aos pacientes.

Aos amigos e colegas do grupo de Ecocardiografia em adultos do InCor, fonte de inspiração e respeito, com quem compartilho a luta diária do trabalho, Dr. João Cesar Nunes Sbano, Dr. Altamiro Filho Ferraz Osório, Dra. Cecília Beatriz Bittencourt V. Cruz, Dr. Marcelo Luiz Campos Vieira, Dr. Márcio Silva Miguel Lima, Dra. Maria Carolina Feres de Almeida Soeiro, Dra. Marta Fernandes Lima, Dra. Mirian Magalhães Pardi, Dra. Suzana Pacheco Salum e Dra. Thaisa Liberman Katz.

A todos os funcionários da Seção de Ecocardiografia e as equipes do Departamento de Emergência, Unidade Coronariana, Serviços de Hemodinâmica e Ressonância Magnética do InCor, pelo apoio prestado a essa pesquisa.

A todos que direta ou indiretamente colaboraram de alguma forma com o desenvolvimento desse material, meus sinceros agradecimentos.

Esta tese está de acordo com as seguintes normas, em vigor no momento desta publicação:

Referências: adaptado de *International Committee of Medical Journals Editors* (Vancouver).

Universidade de São Paulo. Faculdade de Medicina. Serviço de Biblioteca e Documentação.  
*Guia de apresentação de dissertações, teses e monografias.*

Elaborado por Anneliese Carneiro da Cunha, Maria Julia de A. L. Freddi, Maria F. Crestana, Marinalva de Souza Aragão, Suely Campos Cardoso, Valéria Vilhena. 3ª ed. São Paulo: Divisão de Biblioteca e Documentações; 2011.

Abreviatura dos títulos dos periódicos de acordo com *List of Journals Indexed in Index Medicus*.

## SUMÁRIO

Lista de abreviaturas e siglas	
Lista de figuras	
Lista de tabelas	
Lista de gráficos	
Resumo	
Abstract	
1 INTRODUÇÃO.....	1
1.1 Doença Arterial Coronária, um Grave Problema de Saúde Pública.....	2
1.2 Tratamento das Síndromes Coronarianas Agudas.....	3
1.3 Sonotrombólise.....	4
1.4 Tratamento do Infarto e a Microcirculação Coronariana.....	7
2 OBJETIVOS.....	8
2.1 Objetivos Primários.....	9
2.2 Objetivos Secundários.....	9
3 MÉTODOS.....	10
3.1 Desenho do Estudo e Hipótese.....	11
3.2 Cálculo amostral.....	12
3.3 População de estudo.....	12
3.3.1 Critérios de inclusão.....	13
3.3.2 Critérios de exclusão.....	13
3.4 Protocolo do Estudo.....	15
3.5 Ecocardiografia com Perfusão Miocárdica em Tempo Real.....	18
3.6 Avaliações Angiográfica, Eletrocardiográfica e Ecocardiográfica.....	20
3.7 Estudo de Perfusão Miocárdica pela Ressonância Magnética.....	25
3.8 Análise Estatística.....	26
4 RESULTADOS.....	28
4.1 Resultados Angiográficos, Ecocardiográficos, Eletrocardiográficos e pela Ressonância Magnética.....	31
4.2 Análise da Variabilidade Intraobservador.....	41
4.2.1 Correlação entre o % da área infartada pela ecocardiografia e a redução do segmento ST no ECG.....	41
5 DISCUSSÃO.....	43
5.1 Limitações do Estudo.....	48
5.2 Implicações Clínicas da Melhoria do Fluxo Microvascular.....	49
6 CONCLUSÃO.....	50
7 REFERÊNCIAS.....	52



## LISTA DE ABREVIATURAS E SIGLAS

ACD	-	Artéria coronária direita
ACX	-	Artéria coronária circunflexa
ADA	-	Artéria coronária descendente anterior
ASC	-	Área de superfície corporal
CAPPesq	-	Comitê de Ética do Hospital das Clínicas da Universidade de São Paulo
CK-MB	-	Creatinoquinase MB
ECG	-	Eletrocardiograma
EPM	-	Escore de perfusão microvascular
FAPESP	-	Fundação de Amparo à Pesquisa do Estado de São Paulo
FEVE	-	Fração de ejeção do ventrículo esquerdo
IAM	-	Infarto agudo do miocárdio
IAMCSST	-	Infarto agudo do miocárdio com supradesnivelamento do segmento ST
IAMSSST	-	Infarto agudo do miocárdio sem supradesnivelamento do segmento ST
ICP	-	Intervenção coronária percutânea
IEMP	-	índice do escore de motilidade de parede
IEP	-	Índice do escore de perfusão
IM	-	Índice mecânico
InCor	-	Instituto do Coração
NS	-	Não significativo
OMV	-	Obstrução microvascular
PLUS	-	Perfusion by Thrombolytic and Ultrasound
RMC	-	Ressonância magnética cardíaca
RTG	-	Realce Precoce pelo Gadolínio
SCA	-	Síndrome coronariana aguda
TI	-	Tamanho do infarto
TIMI	-	Trombolysis in myocardial infarction
TRA	-	Taxa de recanalização angiográfica

## LISTA DE FIGURAS

Figura 1 - Fluxograma da seleção dos pacientes.....	14
Figura 2 - Protocolo de estudo .....	17
Figura 3 - Exemplo de ecocardiografia com perfusão miocárdica demonstrando imagem com índice mecânico alto (IM: 1,3) conhecido como “flash” causando a destruição das microbolhas, ausência do contraste miocárdico na imagem pós-flash e imagem de reperfusão miocárdica completa e homogênea.....	20
Figura 4 - Exemplos de escore de perfusão microvascular 1 (sequência superior) e escore 3 (sequência inferior).....	22
Figura 5 - Imagens ecocardiográficas bidimensionais contrastadas no plano apical 4 câmaras, na diástole máxima, nas quais delimitou-se as áreas com déficit de perfusão nos diferentes momentos de aquisição dos exames e a área do miocárdio tota.....	23
Figura 6 - Cálculo da massa do ventrículo esquerdo através da fórmula elipsoide truncada.....	24
Figura 7 - Paciente com IAMCSST tratado com sonotrombólise (impulsos de alto IM e infusão intravenosa de microbolhas). .....	39
Figura 8 - Paciente com IAMCSST tratado apenas com ICP .....	40

## LISTA DE TABELAS

Tabela 1 - Variáveis demográficas entre os três grupos: terapia (alto IM + ICP), controle (apenas ICP) e de referência.....	30
Tabela 2 - Correlação entre as medidas do tamanho do infarto (TI) em gramas pela ressonância magnética e pela ecocardiografia contrastada.....	33
Tabela 3 - Valores descritivos da % área do infarto segundo randomização e momento .....	34
Tabela 4 - Avaliações ecocardiográficas da fração de ejeção do ventrículo esquerdo .....	37

## LISTA DE GRÁFICOS

Gráfico 1 - Distribuição do tempo porta-balão nos grupos terapia e controle.....	31
Gráfico 2 - Porcentagem de pacientes com recanalização angiográfica (fluxo TIMI 2-3) antes da realização da intervenção coronariana percutânea em cada grupo de tratamento, terapia (alto IM + ICP), controle (apenas ICP) e referência.....	32
Gráfico 3 - Comportamento da % área do infarto ao longo do tempo obtida pelo ecocardiograma nos dois grupos. Momento 1 = ecocardiograma pré ICP; momento 2 = ecocardiograma pós ICP; momento 3 = ecocardiograma em 72 a 96h; momento 4 = ecocardiograma 1 mês.....	35
Gráfico 4 - Médias das % áreas dos infartos dos pacientes que apresentavam a artéria coronária obstruída na angiografia, medidas pelo ecocardiograma realizado em 72 a 96 h.....	36
Gráfico 5 - Médias das % áreas dos infartos dos pacientes do grupo controle completo comparadas aos do grupo terapia que apresentavam a artéria coronária obstruída na angiografia, medidas pelo ecocardiograma realizado em 72 a 96 h.....	37
Gráfico 6 - Fração de ejeção do ventrículo esquerdo determinada pela ecocardiografia ao longo do tempo .....	38

## RESUMO

Tavares BG. *Uso terapêutico de ultrassom e microbolhas na recanalização de infarto do miocárdio* [tese]. São Paulo: Faculdade de Medicina, Universidade de São Paulo; 2019.

**Introdução:** Estudos pré-clínicos demonstraram que impulsos de alto índice mecânico (IM) de um transdutor de ultrassom diagnóstico durante uma infusão intravenosa de microbolhas (sonotrombólise) podem restaurar o fluxo epicárdico e microvascular no infarto agudo do miocárdio com supradesnívelamento do segmento ST (IAMCSST). **Objetivo:** Testamos a eficácia clínica da sonotrombólise em pacientes com IAMCSST medindo a taxa de recanalização coronariana precoce, tamanho do infarto do miocárdio por ressonância magnética e ecocardiograma e a evolução do defeito de perfusão e função ventricular esquerda à chegada, após a intervenção coronária percutânea (ICP), 72h a 96h e em um e seis meses de acompanhamento. **Métodos:** Pacientes com seu primeiro IAMCSST foram prospectivamente randomizados para receberem impulsos de alto IM guiados por ultrassom diagnóstico (grupo terapia) durante a infusão intravenosa de um agente de ultrassom antes e após a ICP ou para um grupo controle que recebeu apenas ICP (n = 50 em cada grupo). Um grupo de referência (n = 203) que chegou fora da janela de randomização também foi analisado. Recanalização angiográfica prévia à ICP, tamanho do infarto (TI) por ressonância magnética e alteração no defeito de perfusão e função sistólica pela ecocardiografia à chegada, após-ICP, 72h a 96h, em um e seis meses foram comparados. **Resultados:** A média de idade dos pacientes randomizados foi de 59 anos e não houve diferença de sexo, presença de diabetes, hipertensão arterial e dislipidemia entre os grupos estudados. Os tempos porta-balão não foram diferentes entre os grupos analisados ( $78 \pm 32$  minutos para o grupo controle *versus*  $77 \pm 26$  minutos para o grupo terapia,  $p = 0,42$ ), mas foram mais longos no grupo de referência ( $96 \pm 49$  minutos,  $p < 0,001$  comparado aos grupos controle e terapia). A recanalização angiográfica foi de 48% no grupo terapia *versus* 20% no grupo controle e 21% no grupos de referência ( $p < 0,001$ ). O TI foi reduzido ( $29 \pm 22$  gramas do grupo terapia *versus*  $40 \pm 20$  gramas do grupo controle,  $p = 0,026$ ). Da mesma forma, as taxas de fluxo TIMI 3 pré-ICP foram maiores no grupo terapia (32% *versus* 14% no grupo controle e 16% no grupo de referência,  $p = 0,02$ ). Após a ICP, fluxo TIMI 3 foi observado no vaso culpado em 37/50 (74%) pacientes no grupo terapia e 30/50 (60%) pacientes do grupo controle. A fração de ejeção do ventrículo esquerdo (FEVE) não foi diferente entre os grupos antes do tratamento (44

$\pm 11\%$  no grupo terapia *versus*  $43 \pm 10\%$  no grupo controle,  $p = 0,39$ ), mas aumentou imediatamente após a ICP no grupo terapia ( $p = 0,03$ ) e permaneceu maior aos seis meses ( $p = 0,015$ ). A correlação entre as medidas do tamanho do infarto (TI) em gramas por ressonância magnética e ecocardiografia com contraste, utilizando o coeficiente de correlação intraclassas foi de  $0,672$  ( $p < 0,001$ ). Não houve diferença significativa na % de área acometida pelo infarto pelo ecocardiograma realizado pré-ICP, pós-ICP e durante a internação com 72h a 96h de evolução, mas no seguimento de 1 mês houve consolidação de maior redução da % de área infartada no grupo terapia  $20,67 \pm 8,99$  a  $11,87 \pm 7,49$  quando comparado ao grupo controle  $19,16 \pm 10,08$  a  $17,02 \pm 10,02$  ( $p = 0,016$ ), mostrando uma diferença comportamental durante as avaliações temporais, com uma maior diminuição no tamanho do infarto no grupo terapia ( $p < 0,001$ ). Ao comparar a porcentagem média de áreas infartadas naqueles pacientes com artérias coronárias obstruídas na primeira angiografia, houve um menor comprometimento microvascular naqueles do grupo terapia  $12,99 \pm 6,53$  *versus*  $18,87 \pm 9,93$  do grupo controle ( $p = 0,015$ ). Ainda assim, como consequência das melhorias observadas na % do tamanho do infarto, notamos uma melhora progressiva na fração de ejeção nos pacientes do grupo terapia:  $44,0\% \pm 11,0\%$  para  $53,0\% \pm 10\%$  *versus*  $43\% \pm 10\%$  para  $48,0\% \pm 11,0\%$  no grupo controles ( $p = 0,048$ ) da chegada aos 6 meses de acompanhamento. **Conclusões:** A sonotrombólise adicionada à ICP melhora as taxas de recanalização e reduz o tamanho do infarto, resultando em melhorias sustentadas na perfusão miocárdica e na função sistólica após o IAMCSST.

Descritores: infarto do miocárdio; ultrassom; microbolhas; índice mecânico; sonotrombólise; terapia; recanalização coronária; microcirculação.

## ABSTRACT

Tavares, BG. *Therapeutic use of ultrasound and microbubbles in the recanalization of acute myocardial infarction* [thesis]. São Paulo: “Faculdade de Medicina, Universidade de São Paulo”; 2019.

**Background:** Pre-clinical studies have demonstrated that high mechanical index (MI) impulses from a diagnostic ultrasound transducer during an intravenous microbubble infusion (sonothrombolysis) can restore epicardial and microvascular flow in acute ST-segment elevation myocardial infarction (STEMI). **Objective:** We tested the clinical effectiveness of sonothrombolysis in patients with STEMI by measuring early coronary recanalization rate, size of myocardial infarction by MRI and echocardiography and the evolution of the perfusion defect and left ventricular function at arrival, after PCI, 72h to 96h and at one- and six-months follow-up. **Methods:** Patients with their first STEMI were prospectively randomized to either diagnostic ultrasound-guided high MI impulses (therapy group) during an intravenous ultrasound agent infusion prior to, and following emergent percutaneous coronary intervention (PCI), or to a control group that received PCI only (n = 50 in each group). A reference group (n = 203) who arrived outside the randomization window was also analyzed. Angiographic recanalization prior to PCI, infarct size (IS) by magnetic resonance imaging, and change in perfusion defect and systolic function by echocardiography at arrival, post PCI, 72h to 96h, one and six months were compared. **Results:** The mean age of the randomized patients was 59 years and there was no difference in gender, presence of diabetes, arterial hypertension and dyslipidemia between the groups studied. Door to balloon times were not different between groups ( $78 \pm 32$  minutes for control versus  $77 \pm 26$  minutes for therapy groups,  $p = 0.42$ ), but were longer in the reference group ( $96 \pm 49$  minutes,  $p < 0.001$  compared to control and therapy groups). Angiographic recanalization was 48% in therapy group versus 20% in control group and 21% in the reference group ( $p < 0.001$ ). IS was reduced ( $29 \pm 22$  grams in therapy group versus  $40 \pm 20$  grams in control group,  $p = 0.026$ ). Likewise, pre-PCI TIMI 3 flow rates were higher in the therapy group (32% versus 14% in control group and 16% in the reference group,  $p = 0.02$ ). After PCI, the TIMI 3 flow was observed in the culprit vessel in 37/50 (74%) patients in therapy group and 30/50 (60%) in patients in the control group. Left ventricular ejection fraction (LVEF) was not different between groups before treatment ( $44 \pm 11\%$  in therapy group versus  $43 \pm 10\%$  in control group,  $p = 0.39$ ), but increased immediately after PCI in the therapy group ( $p = 0.03$ ) and remained

higher at six months ( $p = 0.015$ ). The correlation between the measurements of infarct size (IS) in grams by magnetic resonance and contrast echocardiography, using the intra-class correlation coefficient was 0.672 ( $p < 0.001$ ). There was no significant difference in the % area affected by the infarction on echocardiography performed pre-PCI, post-PCI and during hospital stay with 72h to 96h of evolution, but in the follow-up of 1 month there was a consolidation of greater reduction of the % infarcted area in the therapy group  $20.67 \pm 8.99$  to  $11.87 \pm 7.49$  when compared to control group  $19.16 \pm 10.08$  to  $17.02 \pm 10.02$  ( $p = 0.016$ ), showing a behavioral difference during the temporal evaluations, with a greater decrease in infarct size in the therapy group ( $p < 0.001$ ). When comparing the mean % of infarcted areas in those patients with occluded coronary arteries at the first angiography, there was a lower microvascular impairment in those in the therapy group  $12.99 \pm 6.53$  versus  $18.87 \pm 9.93$  in control group ( $p = 0.015$ ). Still, as a consequence of the improvements observed in the % of infarct size, we noticed a progressive improvement in the ejection fraction in patients in the therapy group  $44.0\% \pm 11.0\%$  to  $53.0\% \pm 10\%$  versus  $43\% \pm 10\%$  to  $48.0\% \pm 11.0\%$  in the control group ( $p = 0.048$ ) from arrival to 6-month follow-up. **Conclusions:** Sonothrombolysis added to PCI improves recanalization rates and reduces infarct size, resulting in sustained improvements in myocardial perfusion and systolic function after STEMI.

Descriptors: myocardial infarction; ultrasound; microbubbles; mechanical index; sonothrombolysis; therapy; coronary recanalization; microcirculation.



# **1 INTRODUÇÃO**

### **1.1 Doença Arterial Coronária, um Grave Problema de Saúde Pública**

Segundo a Organização Mundial de Saúde, as doenças cardiovasculares são responsáveis por 15 milhões de mortes por ano no mundo, representando 30% do total de óbitos. Deste total, dois terços das mortes decorrentes de doenças cardiovasculares ocorrem em países em desenvolvimento e o infarto agudo do miocárdio (IAM) é a principal causa<sup>1-3</sup>.

No Brasil, as doenças cardiovasculares são responsáveis por aproximadamente 25% de todos os óbitos anuais sendo, a metade por doenças isquêmicas do coração. Além do custo no tratamento, ela atinge, em sua grande maioria, indivíduos em idade economicamente ativa e gera incontáveis internações hospitalares totalizando elevados valores ao nosso Sistema Único de Saúde brasileiro. A mortalidade hospitalar por infarto agudo tem números elevados, e é ainda maior quanto mais demorado o tempo entre o começo dos sintomas e o atendimento final. Um levantamento realizado em 2014 aponta o infarto agudo do miocárdio como a primeira causa de mortes no país, com cerca de 100 mil óbitos anuais registrados devido à doença<sup>2</sup>.

## 1.2 Tratamento das Síndromes Coronarianas Agudas

Estimativas da *American Heart Association* demonstram que cerca de 38% das pessoas que tiverem uma síndrome coronariana aguda (SCA) vão morrer dela<sup>3</sup>. Nesta situação, a restauração da patência da artéria coronária, o mais rapidamente possível, é um determinante-chave de curto prazo e traz consequências importantes nos resultados a longo prazo.

Terapias de recanalização do IAM incluem trombólise farmacológica e intervenção coronária percutânea (ICP), as quais têm melhorado o prognóstico de pacientes com IAM<sup>4,5</sup>. Na sua forma atual, no entanto, cada uma destas terapias tem limitações significativas. O tempo necessário para recanalizar um vaso coronariano com sucesso com a ICP é, mesmo nos centros mais experientes, de 90 minutos após a apresentação ao Departamento de Emergência<sup>6</sup> e durante este período ocorre aumento da necrose do miocárdio piorando o prognóstico. Na terapia trombolítica, a recanalização eficaz é obtida em menos de 60% daqueles tratados dentro de quatro horas do início dos sintomas<sup>7</sup>. Além disso, há muitas contraindicações para a sua aplicação, incluindo acidente vascular cerebral hemorrágico prévio, acidente vascular cerebral isquêmico no prazo de um ano, hemorragia interna ativa e tumor intracraniano. Ainda, hemorragia significativa pode ocorrer em até 17% dos indivíduos tratados<sup>8,9</sup>.

Atualmente, o foco principal da terapia no IAM tem sido a recanalização epicárdica. Apesar de a terapia de recanalização coronária por meio de cateteres ser o tratamento padrão para os pacientes com IAM, no Brasil um pequeno número de pessoas tem acesso a este importante tipo de tratamento, com dados indicando que aproximadamente 11% dos pacientes com infarto agudo do miocárdio com

supradesnivelamento do segmento ST (IAMCSST) são submetidos à reperfusão com essa modalidade, número muito abaixo do ideal<sup>10</sup>.

Mesmo assim, nos pacientes nos quais a recanalização epicárdica é bem-sucedida por meio de ICP de urgência, a microvasculatura distal ao vaso ocluído permanece obstruída, resultando em significativa necrose miocárdica em até 65% dos pacientes<sup>11,12</sup>. Este fenômeno é conhecido como “no-reflow” e tem sido observado após a terapia percutânea primária ou terapia trombolítica no IAM com supradesnivelamento do segmento ST<sup>13,14</sup>. A presença de “no-reflow” pode ser detectada tanto com a ecocardiografia contrastada como pela ressonância magnética<sup>15-19</sup>. Esta é uma indicação de que a recuperação da função ventricular esquerda na área de perfusão relacionada à artéria coronária ocluída provavelmente não ocorrerá, mesmo quando há recanalização plena da artéria coronária epicárdica.

### **1.3 Sonotrombólise**

O ultrassom transtorácico com alta energia tem sido estudado como um tratamento adjuvante aos fibrinolíticos bem como um método isolado na abordagem de trombos vasculares<sup>20-27</sup>. Um mecanismo proposto de como o ultrassom dissolve o trombo é induzindo cavitação<sup>28,29</sup>. A cavitação é a geração ultrassônica dos corpos de gases que se expandem e retraem. Isto leva a forças de cisalhamento, que perturbam o meio e tem o potencial de romper trombos. Estudos utilizando sistemas baseados em cateteres capazes de liberar ultrassom na artéria coronária se provaram capazes de dissolver trombos sem o uso de um agente fibrinolítico. Este tipo de sistema de baixa frequência ultrassônica, 45 KHz, e alta energia liberadas através da ponta de um cateter de 1,6 milímetros demonstrou recanalizar com sucesso a artéria

descendente anterior de doentes que tiveram um IAM de parede anterior<sup>30</sup>. Outros, utilizaram ultrassom transtorácico para aumentar o efeito da terapia trombolítica. Em estudos com animais, o ultrassom transtorácico de baixa frequência tem melhorado a eficácia dos agentes trombolíticos, permitindo o uso de uma dose menor e encurtando o tempo de reperfusão<sup>31</sup>.

Um ensaio clínico randomizado que procurou avaliar o valor adicional do ultrassom terapêutico somente, sem microbolhas foi interrompido. Recomendaram a interrupção do estudo *Perfusion by Thrombolytic and Ultrasound* (PLUS) em julho de 2003 por causa da baixa probabilidade de diferenças significativas no grau de fluxo coronário pelo escore de *Trombolysis in Myocardial Infarction* (TIMI) ou resolução do segmento ST com o tratamento pelo ultrassom<sup>32</sup>.

A fim de superar as limitações do ultrassom nas SCA, estudos experimentais têm demonstrado que a associação da administração de microbolhas sob efeito do ultrassom pode acelerar a dissolução de trombos. Microbolhas de gás são pequenas microesferas que apresentam propriedades acústicas específicas que as tornam muito úteis como agentes de contraste ultrassonográfico para diagnóstico por imagem. Por agirem como núcleos de cavitação, as microbolhas reduzem o limiar de pico de pressão negativa necessário para induzir a cavitação. Assim, a destruição de microbolhas mediada por ultrassom pode acelerar ainda mais a dissolução de trombos. Em modelos animais de trombose da artéria ilíaca, o ultrassom transcutâneo de baixa frequência associado às microbolhas injetadas via intravenosa produziram taxas de recanalização de mais de 90%, sem a necessidade de um agente trombolítico<sup>33</sup>. Em um estudo pré-clínico em 45 porcos foi demonstrado que, durante uma infusão intravenosa contínua de microbolhas contendo perfluorocarbonos, a

energia ultrassônica emitida por um transdutor de ultrassom diagnóstico é capaz de restaurar o fluxo da microcirculação e melhorar as taxas de recanalização de artérias coronárias<sup>34</sup>.

Um estudo em seres humanos demonstrou que as microbolhas potencializam o efeito do ultrassom terapêutico pelo fenômeno de cavitação. Cinco pacientes foram randomizados para receberem microbolhas associadas ao ultrassom terapêutico por 15 minutos, ao passo que o grupo controle de outros cinco pacientes recebeu placebo sem ultrassom. Posteriormente a ICP foi realizada, se indicada. Não houve diferença significativa entre o tratamento e grupo controle no item segurança (eventos adversos menores 2/5 x 2/5, p=NS) e o resultado do fluxo TIMI demonstrou TIMI III em três de cinco pacientes para o grupo ultrassom *versus* TIMI III em somente um de cinco para o grupo placebo, p=0,23), demonstrando a viabilidade de um protocolo de estudo mais amplo na fase aguda do IAM<sup>35</sup>.

Sendo que a doença arterial coronária é responsável por um número significativo de mortes em todo o mundo e consome de forma crescente recursos do Sistema Único de Saúde e a ultrassonografia é amplamente disponível em todo o território nacional, esta terapia inovadora apresenta potenciais em melhorar o resultado dos tratamentos para as várias síndromes coronarianas existentes e de reduzir o número de internações hospitalares e de revascularização do miocárdio.

#### **1.4 Tratamento do Infarto e a Microcirculação Coronariana**

Um problema com a terapia atual do IAM com supradesnivelamento do segmento ST é a persistência de obstrução microvascular. Mesmo com a revascularização epicárdica oportuna, obstrução microvascular significativa pode ainda existir em mais de 50% dos pacientes após a recanalização epicárdica, resultando em maior área necrótica, remodelamento ventricular esquerdo adverso e pior prognóstico<sup>12,36-38</sup>. Embora vários agentes farmacológicos têm sido empregados para reduzir a obstrução microvascular no manejo do IAM com supradesnivelamento do segmento ST, eles são tipicamente utilizados durante ou após o procedimento de ICP, bem após a ocorrência da obstrução microvascular.

Enquanto impulsos transtorácicos de alto índice mecânico (IM) de um transdutor de ultrassom têm sido utilizados para diagnosticar obstrução microvascular e detectar perfusão miocárdica durante a infusão contínua de microbolhas<sup>19,39,40</sup>, a cavitação da microbolha induzida por esses impulsos cria forças de cisalhamento que são capazes de dissolver o trombo epicárdico e microvascular em modelos animais de IAM com supradesnivelamento do segmento ST<sup>34,41,42</sup>. Estes mesmos impulsos de alto índice mecânico, quando aplicados a microvasculatura, também induzem a liberação de óxido nítrico<sup>43</sup>, o que pode aumentar ainda mais o fluxo microvascular. Embora esses efeitos têm sido demonstrados e verificados em modelos animais, a utilidade de ultrassom diagnóstico neste contexto nunca foi estudada em humanos durante o manejo contemporâneo do IAM com supra desnivelamento do segmento ST, onde a ICP é rotineiramente empregada com tal rapidez que apenas breves aplicações de ultrassom podem ser possíveis antes das terapias intervencionistas.

## **2 OBJETIVOS**



## **2.1 Objetivos Primários**

a) Avaliar, em estudo randomizado, o efeito da aplicação de ultrassom de alto IM e microbolhas nas taxas de recanalização precoce em pacientes com IAM com supradesnivelamento do segmento ST.

b) Mensurar a extensão do fenômeno de “no-reflow”, avaliada por ecocardiografia com contraste e ressonância magnética, em pacientes com IAM com supradesnivelamento do segmento ST submetidos a tratamento convencional com angioplastia primária apenas ou a tratamento com ultrassom terapêutico e microbolhas seguido de ICP.

## **2.2 Objetivos Secundários**

a) Correlacionar, nos dois grupos de estudo, o tamanho do fenômeno de “no-reflow” com a medida do índice do escore de motilidade do ventrículo esquerdo e a fração de ejeção nas primeiras 72 a 96 horas e nas primeiras 4 semanas.

b) Correlacionar, nos dois grupos de estudo, o tamanho do fenômeno de “no-reflow” com a medida do índice de resolução do segmento ST pelo eletrocardiograma.

## **3 MÉTODOS**

### **3.1 Desenho do Estudo e Hipótese**

Este estudo foi aprovado pelo Comitê de Ética do Hospital das Clínicas da Universidade de São Paulo (CAPPesq) sob n° 0578/11 e na Comissão Científica do Instituto do Coração (InCor) sob n° SDC 3562/10/151, está registrado no site Clinical Trials.gov sob o número NCT02410330 e recebeu apoio financeiro da Fundação de Amparo à Pesquisa do Estado de São Paulo (FAPESP) na categoria de Projeto Temático sob o número 2010/52114-1.

Estudo prospectivo e randomizado, de um único centro desenhado sob a hipótese de avaliar se a aplicação de pulsos de ultrassom com alta energia por meio de um transdutor diagnóstico durante a infusão de microbolhas comercialmente disponíveis (Definity®; Lantheus Medical Imaging, North Billerica, Massachusetts) aumentaria as taxas de patência coronária epicárdica e do fluxo microvascular com consequente recuperação da função sistólica do ventrículo esquerdo em pacientes com IAM com supradesnivelamento do segmento ST.

### 3.2 Cálculo amostral

Com base em dados piloto de Mathias *et al.*<sup>44</sup>, foi antecipada a randomização de 100 pacientes, já incluídas 20% de possíveis perdas, para alcançar significância estatística com  $p < 0,05$  e poder de 80%, calculados respectivamente pelas premissas comparativas entre os grupos terapia e controle na resolução do segmento ST de 80% *versus* 50%, aumento da patência angiográfica precoce em pelo menos 50% *versus* 20% e redução de 30% na área de infarto pela ressonância magnética.

### 3.3 População de estudo

A população do estudo é composta por 100 pacientes que chegaram ao Departamento de Emergência do Instituto do Coração (InCor) da Universidade de São Paulo com o diagnóstico de IAM com supradesnivelamento do segmento ST no período de maio de 2014 a julho de 2018. Todos os participantes foram informados sobre os procedimentos a serem realizados e concordaram em participar do estudo. Para isto, houve consentimento verbal do paciente e/ou um familiar direto que o acompanhava, seguido da assinatura do Termo de Consentimento Livre e Esclarecido antes da randomização.

### 3.3.1 Critérios de inclusão

- a) Pacientes com IAM com supradesnivelamento do segmento ST (elevação ST >1 mm em duas derivações contíguas) com até 12 horas de início de dor torácica selecionados para a terapia de angioplastia coronariana de emergência.
- b) Idade  $\geq$  18 anos.
- c) Concordar em participar do estudo.

### 3.3.2 Critérios de exclusão

- a) Ter recebido terapia fibrinolítica prévia a chegada ao departamento de emergência;
- b) Choque cardiogênico;
- c) Expectativa de vida inferior a 6 meses ou em estado terminal;
- d) História de IAM prévio, cardiopatia grave definida como insuficiência cardíaca com fração de ejeção menor que 40% em avaliação prévia ou valvopatia com importante repercussão hemodinâmica;
- e) Diátese hemorrágica conhecida ou contraindicação aos inibidores da glicoproteína IIb/IIIa, anticoagulantes ou aspirina;
- f) Mulheres em idade fértil;
- g) Contraindicação conhecida ou suspeita ao agente de contraste ultrassonográfico usado no estudo.

Desta forma, de maio de 2014 a julho de 2018, um total de 3479 pacientes com IAM com supradesnivelamento do segmento ST chegou ao Departamento de Emergência do InCor. Desses, 303 tiveram critérios de inclusão para o protocolo de

estudo e 100 chegaram no período em que o ultrassom diagnóstico de emergência podia ser aplicado antes e após a ICP (período das 7:00 h às 19:00 h, de segunda a sexta-feira). Os 203 pacientes com IAM com supradesnívelamento do segmento ST restantes que chegaram fora da janela de tempo em que o ultrassom estava disponível (19:00 h às 07:00 h, de segunda a sexta-feira ou finais de semana), serviram como um grupo adicional de referência (ICP apenas) para avaliação dos tempos porta-balão e taxas de recanalização angiográfica (Figura 1).

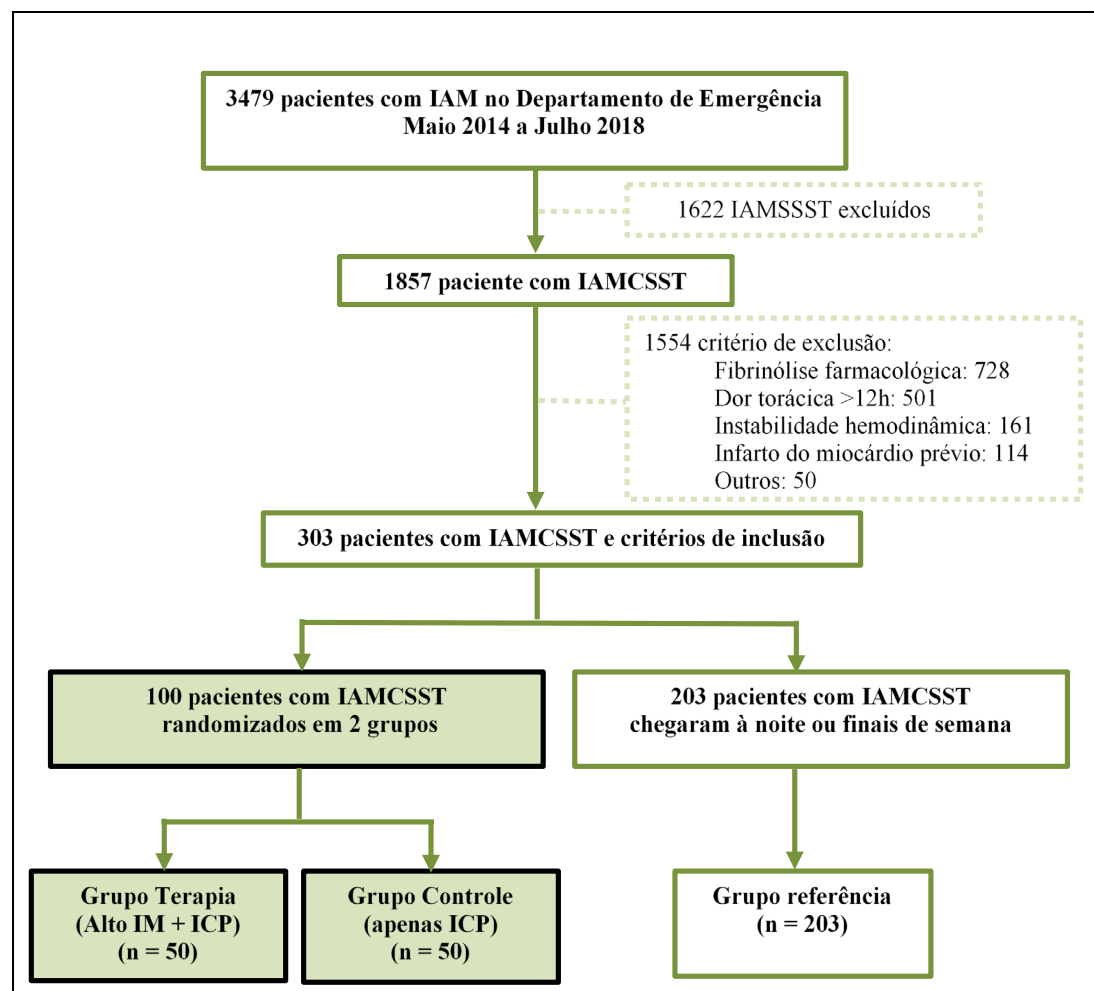


Figura 1 - Fluxograma da seleção dos pacientes

Considerando o pioneirismo da aplicação de sonotrombólise em humanos, o presente estudo foi dividido em duas fases. A fase 1 (piloto) em que foram definidos os melhores parâmetros para aplicação de ultrassom terapêutico incluindo 30 pacientes (10 pacientes controles e 20 pacientes que receberam pulso ultrassônico com duas diferentes durações). Na fase 2, foram mantidos 20 pacientes (10 pacientes controles e 10 pacientes que receberam a duração de pulso ultrassônico curta, com melhor resultado terapêutico) e a randomização refeita para os oitenta pacientes que faltavam para se compor a atual amostra.

Os 100 pacientes foram randomizados para receber tratamento convencional com angioplastia primária, agora nomeados como **grupo controle** *versus* tratamento convencional mais a aplicação de pulsos de alta energia ultrassônica durante a infusão endovenosa de microbolhas, agora nomeados como **grupo terapia**. Estes procedimentos ocorreram enquanto os pacientes estavam sendo preparados para a angiografia coronária de urgência e imediatamente após a ICP e todos os cuidados foram tomados para que não houvesse qualquer interferência no tratamento convencional atualmente preconizado, principalmente no tempo porta-balão.

### **3.4 Protocolo do Estudo**

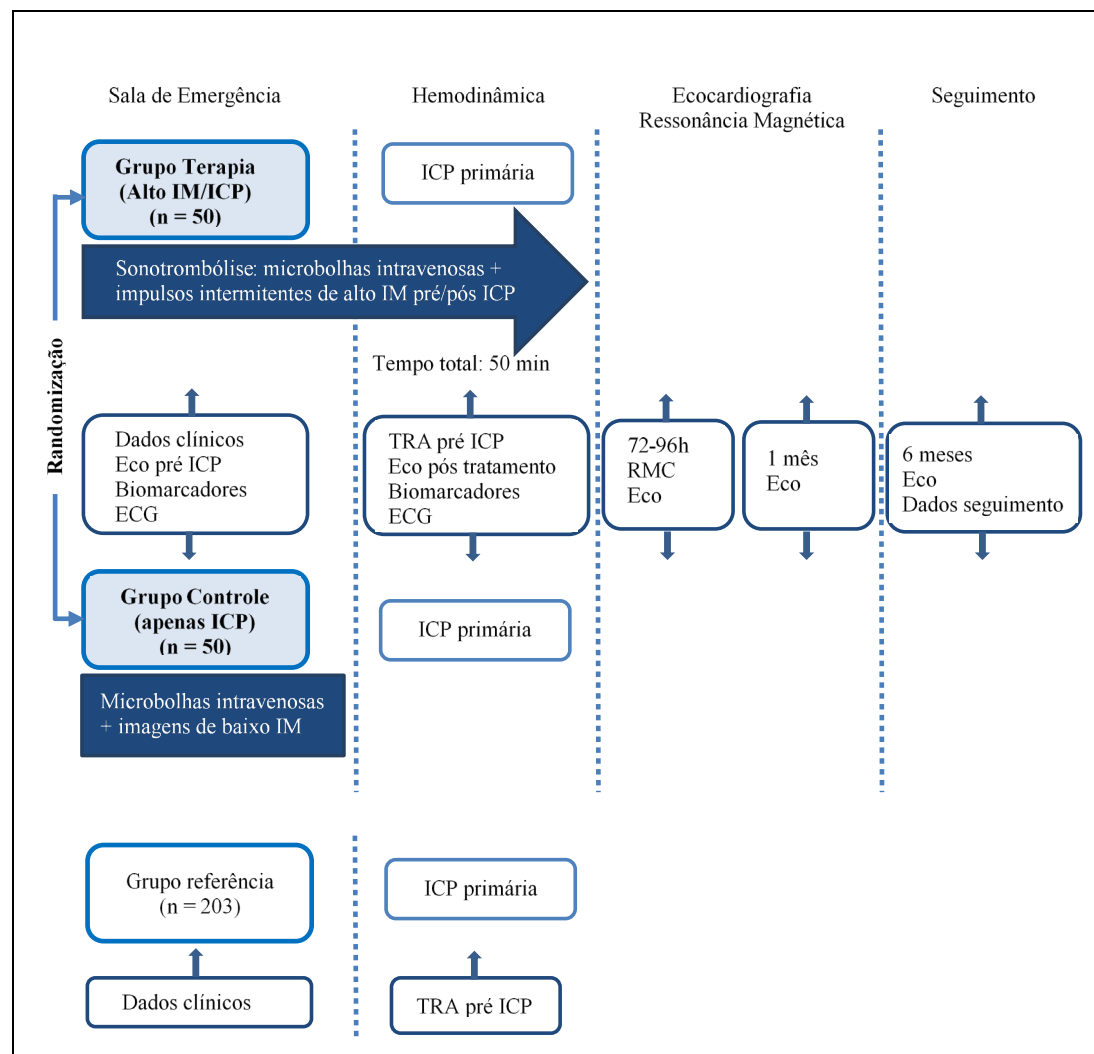
Imediatamente após a randomização no Departamento de Emergência, iniciava-se a sonotrombólise nos pacientes do grupo terapia ou realizava-se um ecocardiograma diagnóstico nos do grupo controle, enquanto aguardavam a transferência para a sala de hemodinâmica. Os pacientes eram monitorizados, realizavam eletrocardiogramas seriados durante o período de tratamento e eram coletadas amostras de sangue para dosagem de marcadores de necrose miocárdica.

Todos os 100 pacientes receberam solução contendo microbolhas, de forma limitada (grupo controle) para a aquisição de somente três imagens diagnósticas ou de forma continuada (grupo terapia), com a finalidade terapêutica, até a ida à hemodinâmica de acordo com os detalhamentos a seguir (Figura 2).

- a) Grupo terapia (alto IM + ICP) (n = 50): pacientes receberam ultrassom diagnóstico com múltiplos pulsos de alta energia guiados pela imagem ecocardiográfica (1,8 MHz; índice mecânico 1,1-1,3; duração de pulso de 3 mcs) aplicados alternando-se sucessivamente nos planos apicais de quatro, duas e três câmaras. A frequência de quadros foi de 25 Hz. O ultrassom foi realizado com a infusão de microbolhas comercialmente disponíveis (Definity®) que eram diluídas em 50 mL de solução fisiológica a 0,9% e aplicadas na velocidade de 1,5 mL/min. Os pulsos de alta energia (IM: 1,3) foram aplicados durante breves intervalos, repetidamente, após imagens de baixa energia detectarem microbolhas na microvasculatura miocárdica. Os intervalos entre os pulsos de alto IM variaram de 5 a 15 segundos, dependendo do tempo necessário para o reenchimento miocárdico pelo contraste (microbolhas). Os pulsos de alta energia foram aplicados em dois períodos distintos no quadro agudo. O primeiro tratamento ocorreu durante o período de tempo possível antes da ICP de emergência. O segundo período foi após a ICP, na própria sala de hemodinâmica completando um total de aproximadamente 50 minutos de terapia e tinha o objetivo de dissolver os trombos na microcirculação.
- b) Grupo Controle (apenas ICP) (n = 50): pacientes realizaram ecocardiograma usando um transdutor de ultrassom diagnóstico de 1,8



MHz com imagens de baixa energia (IM: 0,18), frequência de quadros de 25 Hz e limitados a não mais que três imagens adquiridas nos planos apicais de quatro, duas e três câmaras para avaliar a motilidade regional de parede e a perfusão microvascular antes e após a ICP.



ICP = intervenção coronária percutânea; IM = índice mecânico; ECG = eletrocardiograma; TRA = taxa de recanalização angiográfica; RMC = ressonância magnética cardíaca

**Figura 2 - Protocolo de estudo**

Todos os pacientes receberam aspirina (300 mg), clopidogrel (600 mg), heparina e ICP de emergência conforme descrito nas diretrizes da *American Heart Association* de 2013<sup>45</sup>.

Após a ICP os pacientes foram transferidos para a Unidade Coronariana onde permaneceram internados. No período de 72 h a 96 h os pacientes realizavam ressonância magnética cardíaca e novo ecocardiograma transtorácico com perfusão miocárdica em tempo real. Após 30 dias e 6 meses os pacientes retornaram para realização de ecocardiograma com perfusão miocárdica em tempo real.

### **3.5 Ecocardiografia com Perfusão Miocárdica em Tempo Real**

O estudo ecocardiográfico foi realizado com equipamento IE 33 (Philips Medical Systems), equipado com transdutores transtorácicos de banda larga com 2-5 MHz. O foco foi fixado ao nível da valva mitral em todos os estudos. O ventrículo esquerdo foi avaliado em três planos ecocardiográficos padrões: apicais quatro, duas e três câmaras, definindo-se 17 segmentos, como recomendações do Cardiac Imaging Committee of the Concil on Clinical Cardiology of the *American Heart Association* 2002<sup>46</sup>. Todos os ecocardiogramas foram analisados em software específico Q-Lab (Philips Medical Systems) após adequado armazenamento digital, separadamente por dois investigadores independentes, de forma cega e aleatória.

Foram calculadas as variabilidades intraobservador pelas medidas de coeficientes de correlação intraclasses para as imagens contrastadas pela ecocardiografia na determinação dos volumes diastólicos e sistólicos finais e da fração de ejeção do ventrículo esquerdo.

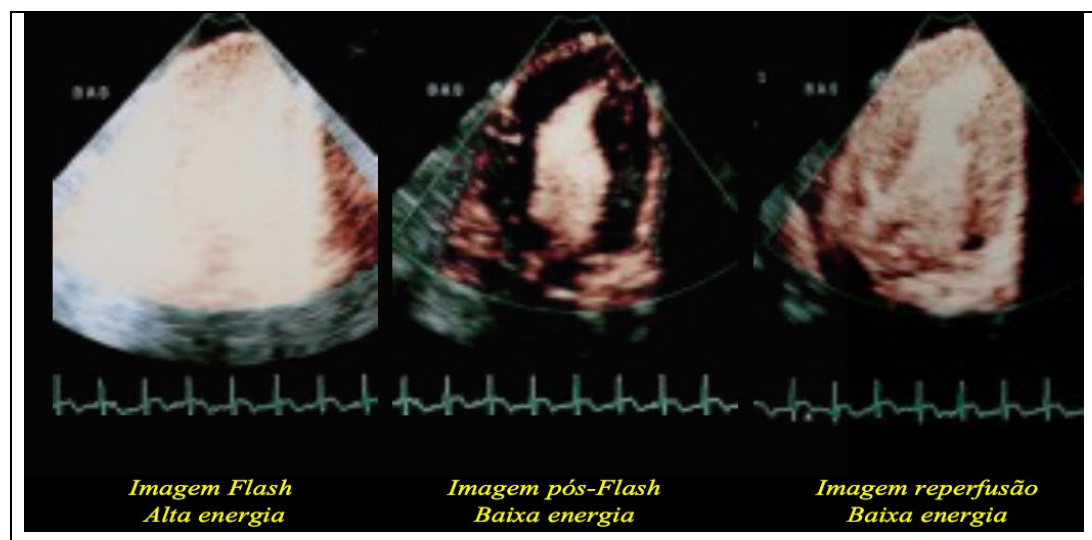
O agente de contraste utilizado foi o Definity® (Lantheus Medical Imaging, Inc. North Billerica, MA, USA). O contraste contém microbolhas de gás octofluorpropano encapsulado em uma capa de fosfolipídios, é preparado industrialmente e disponibilizado em frascos de 2 mL contendo 1,5 mL de um líquido transparente e

incolor. Para utilização, o frasco era aquecido em temperatura ambiente e, a seguir, submetido à sonificação em aparelho específico (Vialmix; Lantheus Medical Imaging, Inc. North Billerica, MA, USA) durante 45 segundos, sendo obtida uma suspensão homogênea e leitosa contendo as microesferas. O diâmetro médio destas na amostra variava de 1,3  $\mu\text{m}$  a 3,3  $\mu\text{m}$  com diâmetro máximo de 10  $\mu\text{m}$  (98% delas apresentavam diâmetro menor que 10  $\mu\text{m}$ ). Cada mL da suspensão continha no máximo  $1,2 \times 10^{10}$  microesferas. Para ser administrado sob a forma de infusão contínua, diluía-se 1,3 mL da suspensão ativada de Definity em 50 mL de solução fisiológica a 0,9%. A solução era injetada com velocidade média de 1,5 mL/min.

Para análise da perfusão miocárdica foram adquiridas imagens ecocardiográficas com software específico de imagem com perfusão miocárdica em tempo real. As imagens foram ajustadas antes da injeção do contraste para minimizar os artefatos em decorrência da mobilidade cardíaca. Uma sequência de pulsos ultrassônicos com utilização de IM elevado, maior que 1,3 (*Flash*) foram manualmente disparados no pico de intensidade do contraste para destruir as microbolhas no miocárdio. Na sequência, foram analisadas as imagens com baixo índice mecânico (IM: 0,1) por pelo menos 15 ciclos cardíacos consecutivos para permitir o posterior repleenchimento miocárdico (Figura 3).

Para medir a intensidade de sinal pela ecocardiografia com perfusão miocárdica em tempo real, sequências representativas de imagens precedendo e seguindo a imagem de flash foram digitalmente capturadas, armazenadas em disco óptico e analisadas posteriormente. Imagens diagnósticas de baixo IM com contraste ultrassonográfico foram utilizadas para avaliar a perfusão microvascular, motilidade regional de parede e fração de ejeção pré-ICP, pós-ICP, durante a internação

hospitalar, e finalmente com um mês e seis meses de evolução.



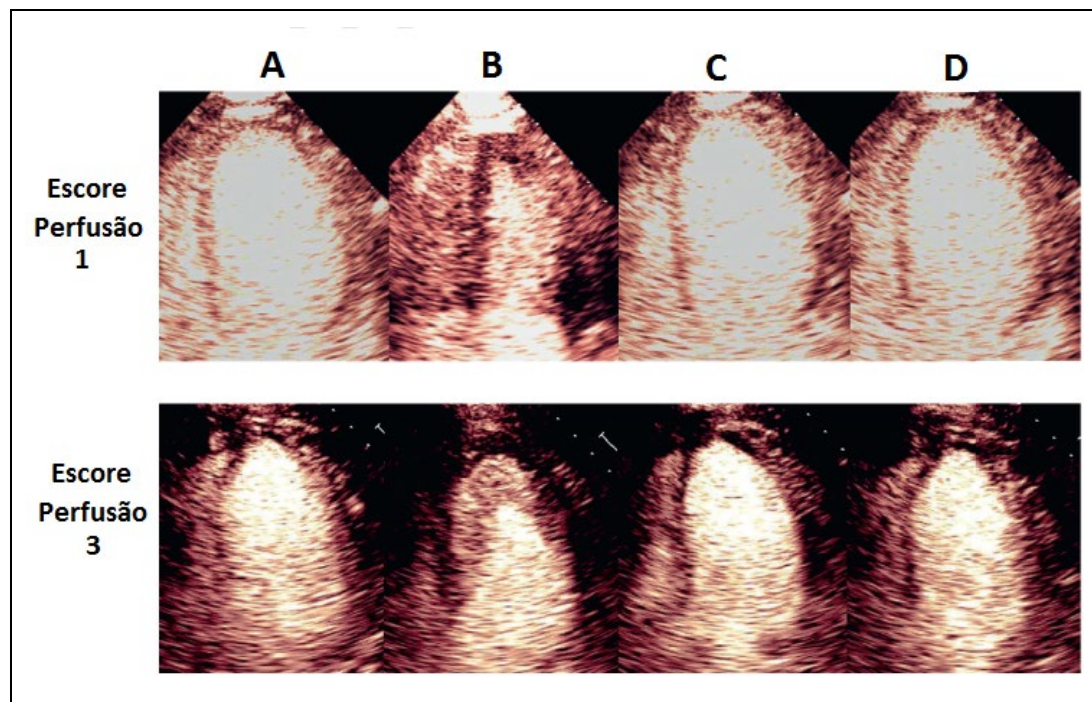
**Figura 3 -** Exemplo de ecocardiografia com perfusão miocárdica demonstrando imagem com índice mecânico alto (IM: 1,3) conhecido como “flash” causando a destruição das microbolhas (esquerda), ausência do contraste miocárdico na imagem pós-flash (centro) e imagem de reperfusão miocárdica completa e homogênea (direita)

### 3.6 Avaliações Angiográfica, Eletrocardiográfica e Ecocardiográfica

Todas as angiografias coronárias foram analisadas por um cardiologista intervencionista independente, de forma cega às características clínicas ou tratamento instituído. As angiografias iniciais (pré-ICP, antes de qualquer manipulação coronária) e finais (pós-ICP, após a remoção do fio guia) foram avaliadas para graduação de fluxo epicárdico TIMI<sup>47</sup>. Recanalização angiográfica foi definida como a presença de fluxo TIMI 2 ou 3 na artéria relacionada ao infarto.

A redução máxima do segmento ST, usando definições descritas previamente<sup>48</sup>, foi analisada por um operador independente comparando o ECG de 12 derivações inicial, realizado na avaliação do departamento de emergência, com o ECG de 12 derivações obtido após o primeiro tratamento ultrassonográfico, antes da ICP, e novamente após o segundo tratamento de ultrassom após a ICP.

Imagens contrastadas foram usadas para calcular medidas biplanares da fração de ejeção do ventrículo esquerdo antes e após o tratamento preconizado, nas 72 a 96 horas durante a internação hospitalar e finalmente, com 1 mês e 6 meses após o evento agudo. O escore de motilidade de parede foi avaliado por meio de análise do espessamento da parede de cada segmento miocárdico em todas as três janelas apicais realçadas por contraste. Esse escore foi calculado efetuando a somatória do valor dado a cada segmento (1 = contratilidade normal, 2 = hipocinesia, 3 = acinesia e 4 = discinesia), dividida pelo número total de segmentos (17). O escore de perfusão microvascular (EPM), com o mesmo modelo de 17 segmentos, foi avaliado usando um sistema de escore de 1 para replechimento do contraste no miocárdio em 4 segundos da aplicação do impulso de alto IM (como demonstrado na Figura 4; painéis superiores), um escore de 2 (ligeira redução) quando o replechimento completo na área de risco demorou mais que 4 segundos após o impulso de alto IM ou um escore de 3 que foi definido como praticamente sem replechimento de contraste miocárdio durante 10 segundos após o impulso de alto IM (Figura 4; painéis inferiores).



**Figura 4 - Exemplos de escore de perfusão microvascular 1 (sequência superior) e escore 3 (sequência inferior). Note que o replechimento microvascular em quatro segundos após o impulso de alto índice mecânico (painel C, sequência superior) é alcançado nos pacientes com escore 1, mas incompleto em 10 segundos nos pacientes com escore 3 (painel D; sequência inferior)**

Um escore de 3 foi considerado obstrução microvascular. O escore foi calculado como o escore total dividido pelo número de segmentos analisados, como já descrito.

Todas as avaliações de fração de ejeção do ventrículo esquerdo, motilidade de parede e perfusão microvascular foram feitas por um revisor ecocardiografista experiente e independente, de forma cega ao tratamento atribuído no momento dessas mensurações.

Para uma avaliação temporal do comportamento da área miocárdica com déficit perfusional nos dois grupos, as imagens ecocardiográficas foram obtidas em cinco ensejos distintos como na sala de emergência antes do encaminhamento do paciente ao laboratório de hemodinâmica, após o término da ICP, durante o período

de internação hospitalar entre 72 e 96 horas após sua admissão, com 1 mês e 6 meses de evolução. A avaliação dessas imagens contrastadas foi realizada utilizando-se a Q-Station (PHILIPS) versão 3.3.2. Foi possível delimitar manualmente a área total do miocárdio e a área de “no-reflow” nos planos apicais, na diástole máxima, nesses diversos momentos, conforme ilustrado na Figura 5.

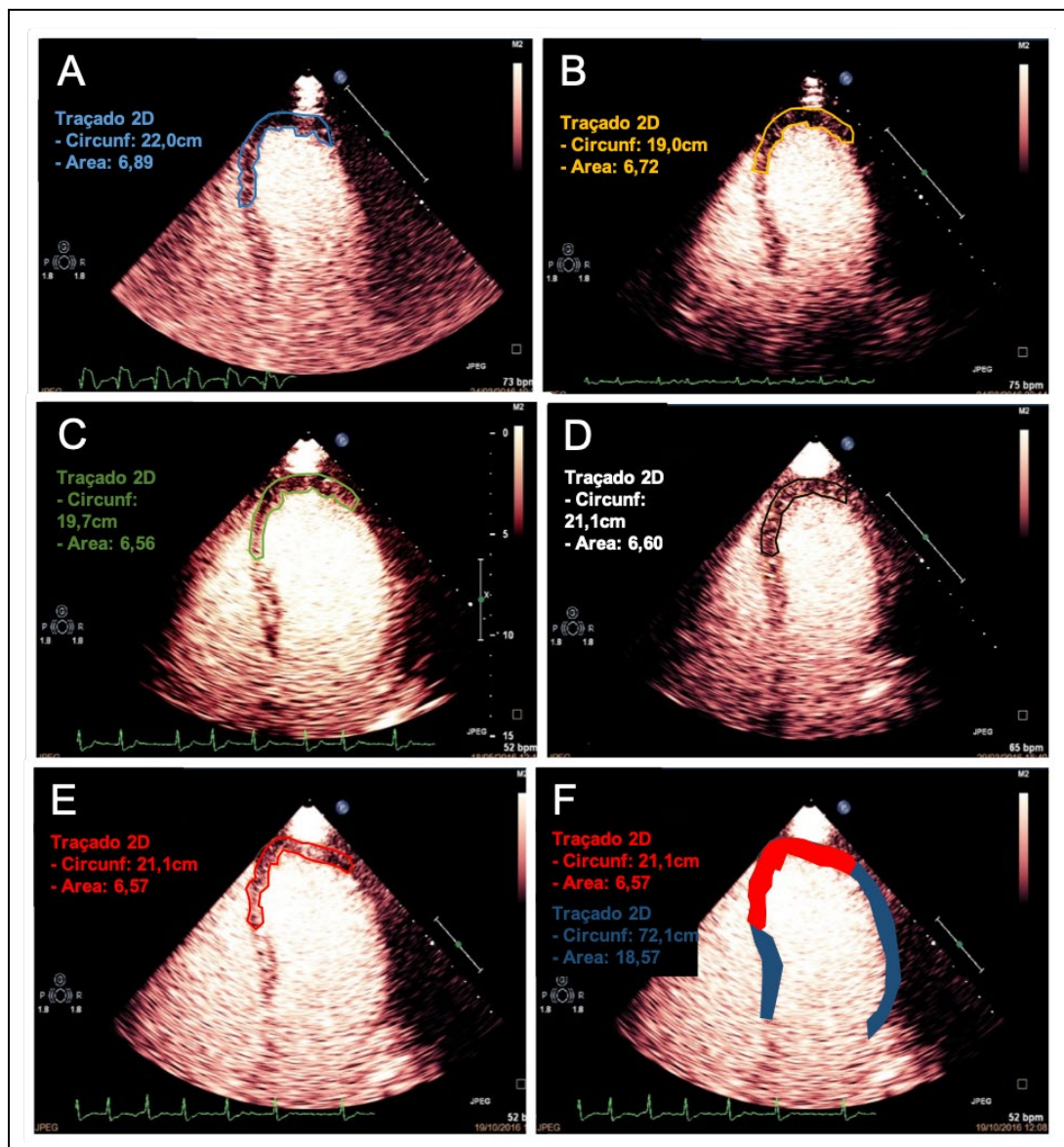


Figura 5 - Imagens ecocardiográficas bidimensionais contrastadas no plano apical 4 câmaras, na diástole máxima, nas quais delimitou-se as áreas com déficit de perfusão nos diferentes momentos de aquisição dos exames e a área do miocárdio total (A = pré-ICP, em azul, B = pós-ICP, em laranja, C = 72 a 96 horas durante a internação hospitalar, em verde, D = 1 mês, em preto, E = 6 meses de evolução, em vermelho e F = área do miocárdio total, em azul + vermelho)



O cálculo da massa miocárdica, em gramas, seguiu as já estabelecidas recomendações para quantificação das câmaras cardíacas pela ecocardiografia em adultos da Sociedade Americana de Ecocardiografia e da Associação Europeia de Imagem Cardiovascular, através da fórmula elipsoide truncada, no final da diástole (Figura 6). A massa miocárdica em gramas acometida pelo infarto agudo foi estimada através da ecocardiografia bidimensional, aplicando-se a percentagem calculada previamente da área infartada, na massa ventricular esquerda total<sup>49</sup>.

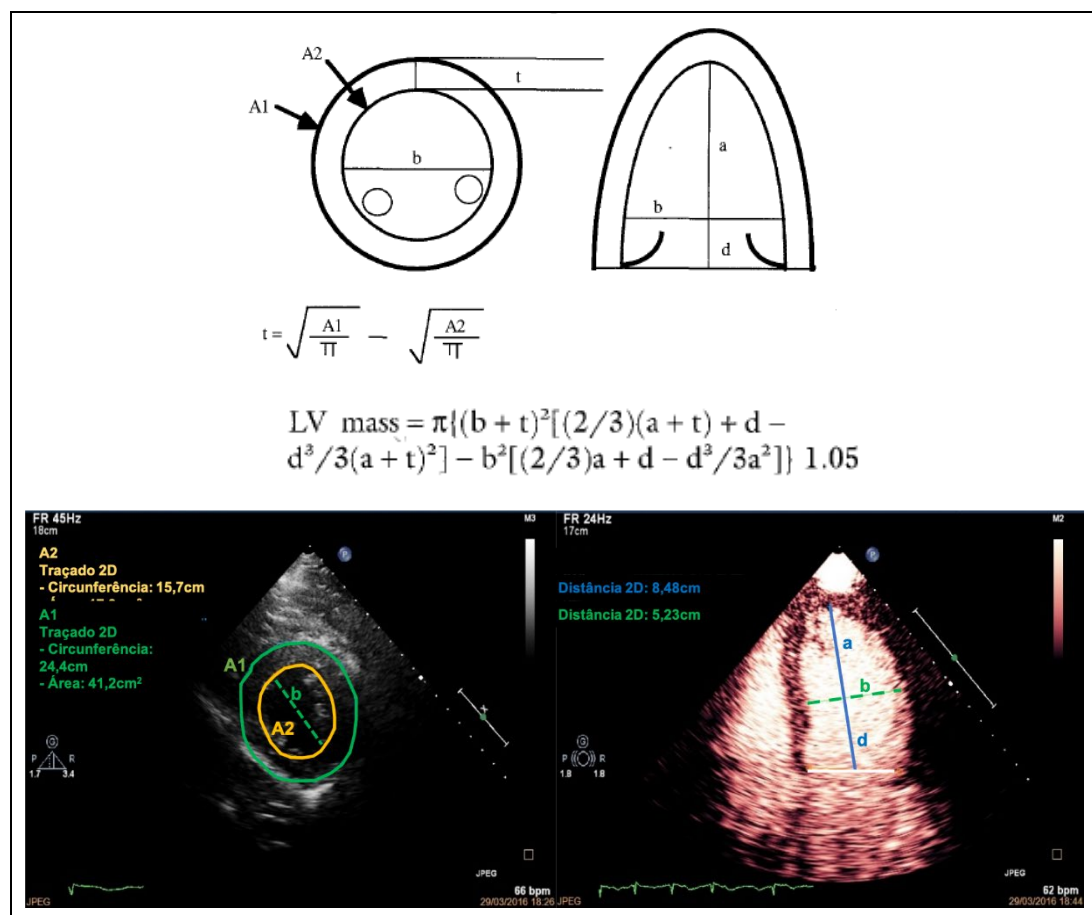


Figura 6 - Cálculo da massa do ventrículo esquerdo através da fórmula elipsoide truncada: A1 (verde), área epicárdica; A2 (laranja), área endocárdica; t, espessura média de parede (A1-A2); a, comprimento do VE medido ao nível do plano do eixo curto para o ápex; b, raio do eixo curto; d, comprimento do VE medido ao nível do plano do eixo curto para a base (plano do anel mitral);  $\pi$ , 3,14



### 3.7 Estudo de Perfusão Miocárdica pela Ressonância Magnética

Entre 48 e 72 horas após a ICP, a RMC foi realizada com um scanner Achieva de 1,5T (Philips Healthcare, Best, Holanda) equipada com bobina cardíaca e eletrocardiograma de superfície para *gating* cardíaco. Volumes, massa e fração de ejeção ventriculares esquerdos foram analisados em software Cvi42, versão 5.9 (Circle Cardiovascular Imaging Inc., Calgary, Canada) utilizando a série de eixos curtos paralelos do VE adquiridos em cine-ressonância com sequência de pulso de gradiente-eco em estado de equilíbrio (balanced SSFP - Steady State Free Precession), com resolução temporal mínima de 50 ms, TR 3,0 msec, TE 1,5 msec e Flip Angle de 60 graus. As imagens da cine-ressonância em SSFP foram usadas para calcular os volumes do ventrículo esquerdo, fração de ejeção e massa, utilizando a técnica volumétrica de Simpson. A contratilidade regional, nos eixos curtos e longos, foi determinada visualmente através do espessamento radial e encurtamento longitudinal dos segmentos do ventrículo esquerdo durante o ciclo cardíaco, e registradas eventuais alterações utilizando padronização da *American Heart Association*.

O edema miocárdico foi avaliado utilizando a sequência de pulso de spin-eco rápido com três pulso de inversão-recuperação preparatórios para atingir, saturação do sangue e gordura e com TE > 80ms para obter ponderação em T2.

Os realces precoce e tardio do miocárdio foram obtidos por meio de sequência de pulso de gradiente-eco rápido com pulso preparatório de inversão-recuperação, TI fixo de 250-300 ms e correção automática com técnica de correção de fase (PSIR - Phase Sensitive Inversion Recovery).

O pós processamento das imagens objetivando a quantificação da área de obstrução microvascular (“no-reflow”) em gramas e do tamanho do infarto, nas

imagens de realce precoce e tardio, respectivamente, e a medida da área de edema (considerada como área de miocárdio em risco durante a oclusão coronária), foi realizado utilizando ferramenta semi-automática no software Cvi42.

As primeiras imagens do Realce Precoce pelo Gadolínio (RPG) e do Realce Tardio do Gadolínio (RTG) foram obtidas nos mesmos planos do eixo curto a 2 e 10 minutos, respectivamente, após a injeção de 0,2 mmol/kg de Gadolínio Chelate (Dotarem<sup>®</sup> - Guerbet, Paris, França). RPG foi usado para calcular a extensão de OMV e RTG para o tamanho do infarto em gramas usando as mesmas janelas de eixo curto utilizadas para o cálculo dos volumes ventriculares esquerdos e da fração de ejeção usando o software off-line (Cvi42). O RTG foi realizado com um tempo de inversão variando de 250 a 350 msec e parâmetros de leitura de gradiente-eco (TR 6,0 msec; TE 3,0 msec; ângulo de inclinação de 25°). OMV por RPG foi definido como a massa de área não realçada (escura) dentro da região ou segmento com realce tardio (branca). Todas as medidas foram obtidas por um avaliador sem conhecimento da atribuição do tratamento.

### **3.8 Análise Estatística**

Inicialmente todas as variáveis foram analisadas descritivamente. Para as variáveis quantitativas esta análise foi feita através da observação dos valores mínimos e máximos, e do cálculo de médias, desvios-padrão e quartis. Para as variáveis qualitativas calculou-se frequências absolutas e relativas.

Para a comparação de médias de dois grupos foi utilizado o teste t de Student<sup>50</sup>.

Para a comparação de três grupos foi utilizado a Análise de Variância a fator com teste de Bonferroni<sup>50</sup>.

Para se testar a homogeneidade entre as proporções foi utilizado o teste qui-quadrado ou o teste exato de Fisher<sup>50</sup>.

Para o estudo das correlações entre as variáveis foi utilizado o coeficiente de correlação de Spearman<sup>50</sup>.

Para a comparação dos grupos ao longo das avaliações foi utilizada a Análise de Variância com medidas repetidas<sup>51</sup>.

Para o estudo da reprodutibilidade entre observadores foi utilizado o coeficiente de correlação intraclassas<sup>50</sup>.

O software utilizado para os cálculos foi o SPSS 17.0 for Windows.

O nível de significância utilizado para os testes foi de 5%.

## **4 RESULTADOS**

A média etária dos pacientes randomizados foi de 59 anos e não houve diferença em relação ao sexo entre os grupos estudados, terapia (alto IM + ICP), controle (apenas ICP) e grupo de referência. A prevalências de diabetes ( $p = 0,10$ ), hipertensão arterial ( $p = 0,95$ ), dislipidemia ( $p = 0,20$ ) e tabagismo ( $p = 0,20$ ) também não foram diferentes (Tabela 1).

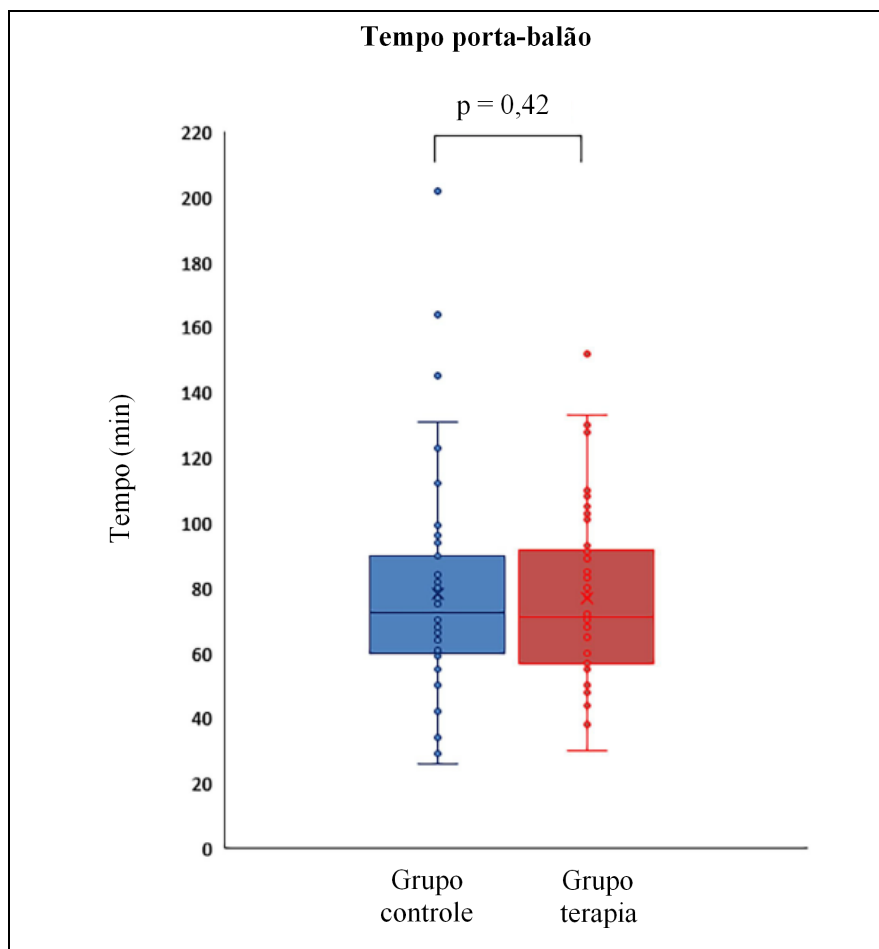
**Tabela 1 - Variáveis demográficas entre os três grupos: terapia (alto IM + ICP), controle (apenas ICP) e de referência**

Variáveis	Grupo Controle (apenas ICP) N=50	Grupo Terapia (Alto IM+ICP) N=50	Grupo Referência N=203	Valor de p
Idade (anos)	59±11	59±10	59±11	0,96 <sup>(1)</sup>
Sexo (masculino)	40 (80%)	32 (64%)	148 (73%)	0,20 <sup>(2)</sup>
Peso (kg)	77±16	74±16	76±13	0,65 <sup>(1)</sup>
ASC (m <sup>2</sup> )	1,86 ± 0,22	1,82 ± 0,22	1,82 ± 0,19	0,41 <sup>(1)</sup>
Diabetes	11 (22%)	21 (42%)	67 (33%)	0,10 <sup>(2)</sup>
Hipertensão	28 (56%)	28 (56%)	118 (58%)	0,95 <sup>(2)</sup>
Dislipidemia	15 (30%)	20 (40%)	55 (27%)	0,20 <sup>(2)</sup>
Tabagismo	20 (40%)	24 (48%)	70 (34%)	0,20 <sup>(2)</sup>
Medicação em uso				
Estatina	14 (28%)	19 (38%)	21 (10%)	<0,001 <sup>(2)</sup>
Beta bloqueador	5 (10%)	14 (28%)	27 (13%)	0,019 <sup>(2)</sup>
Aspirina	50 (100%)	48 (96%)	202 (99%)	0,14 <sup>(3)</sup>
Nitrito	25 (50%)	27 (54%)	95 (47%)	0,64 <sup>(2)</sup>
Bloqueador canal cálcio	4 (8%)	5 (10%)	14 (7%)	0,72 <sup>(3)</sup>
Território arterial IAMCSST				
ADA	26 (52%)	26 (52%)	90 (44%)	0,83 <sup>(2)</sup>
ACD	14 (28%)	17 (34%)	84 (41%)	
ACX	10 (20%)	7 (14%)	29 (14%)	

Variáveis expressas como média ± desvio padrão ou número (%). <sup>(1)</sup> Análise de variância; <sup>(2)</sup> Teste de qui-quadrado; <sup>(3)</sup> Teste exato de Fisher. ICP = intervenção coronária percutânea; IM = índice mecânico; IAMCSST = infarto agudo do miocárdio com supradesnivelamento de ST; ADA = artéria coronária descendente anterior; ACD = artéria coronária direita; ACX = artéria coronária circunflexa; ASC = área de superfície corporal.

O tempo total de sonotrombólise (pré e pós-ICP) foi em média 50 minutos. Os tempos de sonotrombólise pré-ICP variaram de 0 a 66 minutos (média de 18 minutos).

Os tempos porta-balão não foram diferentes entre os grupos randomizados (78±32 minutos para o grupo controle *versus* 77±26 minutos para o grupo terapia; p = 0,42), mas foram mais longos no grupo de referência (96±49 minutos; p <0,001 comparado com os grupos randomizados), apontado que esse período não foi afetado pelo acréscimo do tratamento ultrassonográfico. A distribuição dos tempos porta-balão nos grupos terapia e controle é exibida na Gráfico 1.

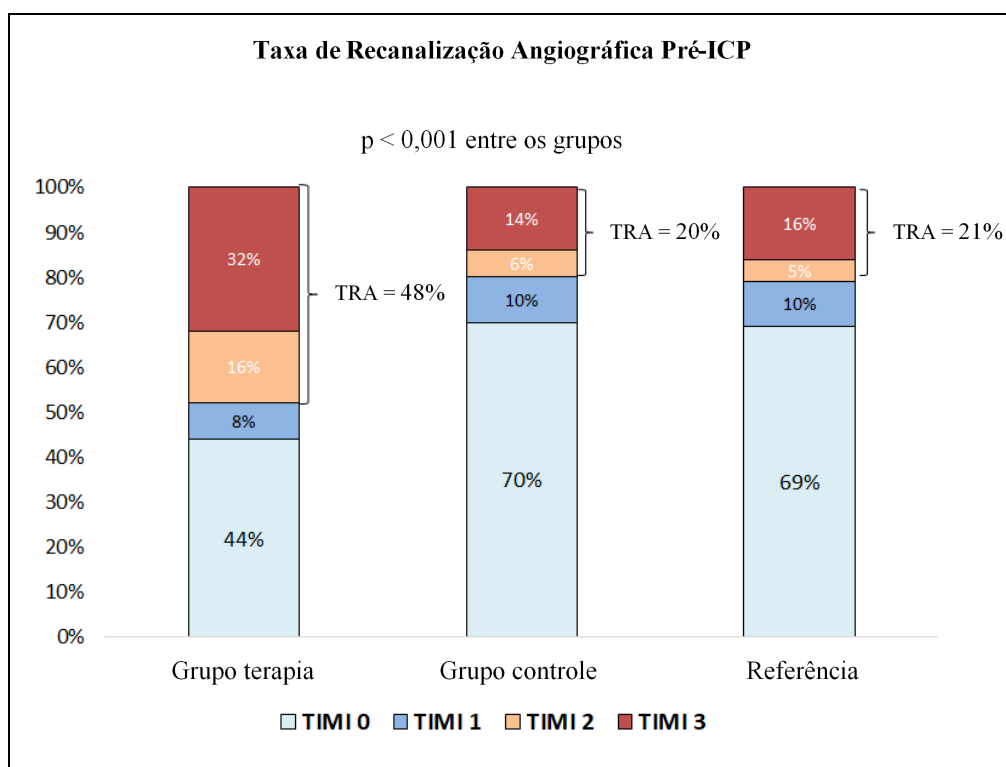
**Gráfico 1 - Distribuição do tempo porta-balão nos grupos terapia e controle**

#### 4.1 Resultados Angiográficos, Ecocardiográficos, Eletrocardiográficos e pela Ressonância Magnética

A recanalização do vaso culpado no primeiro angiograma antes da ICP foi observada em 24/50 (48%) pacientes do grupo terapia em comparação com 10/50 (20%) pacientes do grupo controle ( $p < 0,001$ ; Gráfico 2). O grupo de referência teve uma taxa de recanalização similar ao grupo controle (43/203; 21%). Da mesma forma, as taxas de fluxo TIMI 3 anteriores à ICP foram maiores no grupo terapia (32% *versus* 14% grupo controle e 16% no grupo de referência,  $p = 0,02$ ). Dez pacientes (10%) não obtiveram recanalização do vaso culpado com um stent devido a um vaso desobstruído, sem estenose significativa no momento da angiografia em três

pacientes (dois no grupo controle, um no grupo terapia), tentativa fracassada de restauração de fluxo (quatro pacientes no grupo controle), doença triarterial que necessitou de cirurgia de revascularização em um paciente (grupo controle), aspiração de trombo sem implante de stent em outro (grupo controle) e em um paciente o vaso culpado foi considerado pequeno demais para tentativa de ICP (grupo controle). Após a realização da ICP de emergência, o fluxo TIMI 3 foi observado no vaso culpado em 37/50 (74%) pacientes do grupo terapia e 30/50 (60%) pacientes do grupo controle (Gráfico 2).

**Gráfico 2 - Porcentagem de pacientes com recanalização angiográfica (fluxo TIMI 2-3) antes da realização da intervenção coronariana percutânea em cada grupo de tratamento, terapia (alto IM + ICP), controle (apenas ICP) e referência**





Seis pacientes (12%) no grupo terapia e treze (26%) no grupo controle não puderam completar o protocolo de RMC devido a claustrofobia (n = 11), insuficiência renal (n = 1), cliques metálicos (n = 2), morte antes da RMC (n = 2) ou instabilidade hemodinâmica (n = 3). Nos demais pacientes, o tamanho do infarto foi menor ( $p = 0,026$ ) no grupo terapia. Apesar da FEVE ser semelhante pelo ecocardiograma biplanar com contraste antes do tratamento randomizado ( $44 \pm 11\%$  grupo terapia e  $43 \pm 10\%$  grupo controle;  $p = 0,39$ ), a FEVE na RMC foi significativamente maior no grupo terapia em 72 horas ( $51 \pm 11\%$  versus  $43 \pm 10\%$  grupo controle,  $p = 0,01$ ).

A correlação entre as medidas do tamanho do infarto (TI) em gramas pela ressonância magnética e pela ecocardiografia contrastada, utilizando-se o coeficiente de correlação intraclassas foi de 0,672 ( $p < 0,001$ ), Tabela 2.

**Tabela 2 - Correlação entre as medidas do tamanho do infarto (TI) em gramas pela ressonância magnética e pela ecocardiografia contrastada**

Variável	Grupo	n	Média	dp	Mínimo	Máximo	P25	Mediana	P75
TI Eco 72h	Controle	45	35,44	21,21	4,18	96,04	19,56	32,61	45,47
	Terapia	47	22,59	15,14	4,89	54,55	9,42	17,22	32,40
TI RM 72h	Controle	34	39,90	20,30	8,03	85,42	23,92	38,08	51,33
	Terapia	44	28,94	21,76	0,00	106,00	12,19	27,40	40,79

A delimitação da área com déficit de perfusão microvascular através da ecocardiografia com contraste revelou que os grupos estudados apresentaram diferença de comportamento ao longo das avaliações realizadas temporalmente ( $p < 0,001$ ). O grupo controle apresentou alteração ao longo dos momentos ( $p < 0,001$ ), assim como o grupo terapia ( $p < 0,001$ ) (Tabela 3 e Gráfico 3).

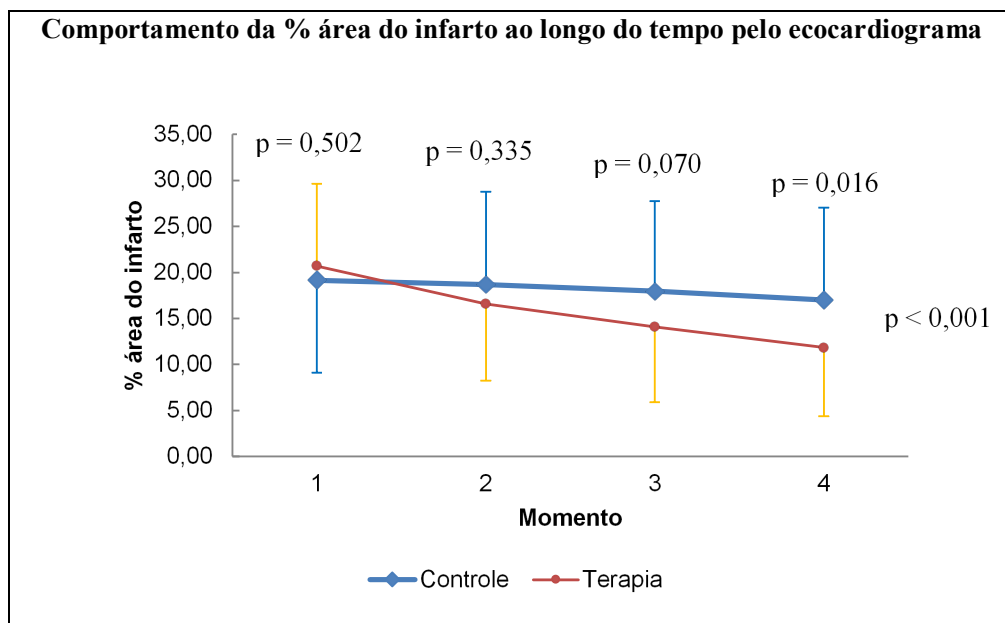
**Tabela 3 - Valores descritivos da % área do infarto segundo randomização e momento**

Grupo	Momento	n	Média	dp	Mínimo	Máximo
Controle	1	37	19,16	10,08	2,97	42,67
	2	37	18,69	10,08	2,95	43,50
	3	37	17,95	9,82	2,91	43,33
	4	37	17,02	10,02	0,00	43,04
Terapia	1	36	20,67	8,99	4,54	36,18
	2	36	16,58	8,35	3,96	33,86
	3	36	14,06	8,14	3,03	33,51
	4	36	11,87	7,49	2,52	33,41

Momento 1 = ecocardiograma pré ICP; momento 2 = ecocardiograma pós ICP; momento 3 = ecocardiograma em 72 a 96h; momento 4 = ecocardiograma 1 mês.

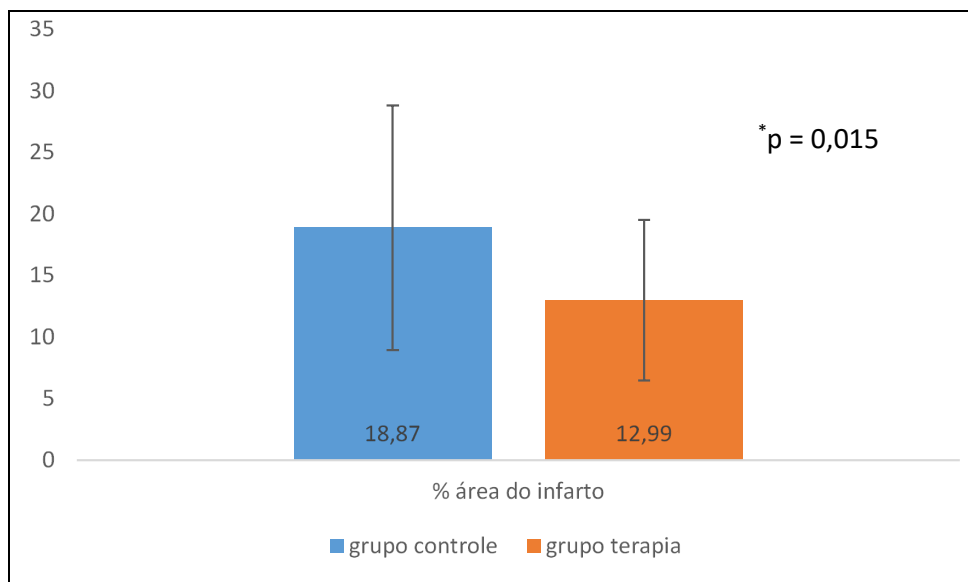
Não houve diferença significativa da % área acometida pelo infarto no ecocardiograma realizado pré-ICP, pós ICP e durante a internação hospitalar com 72 a 96 h de evolução, mas no seguimento de 1 mês observou-se uma consolidação de maior redução da % área infartada no grupo terapia quando comparado ao grupo controle ( $p = 0,016$ ) (Gráfico 3).

**Gráfico 3 - Comportamento da % área do infarto ao longo do tempo obtida pelo ecocardiograma nos dois grupos. Momento 1 = ecocardiograma pré ICP; momento 2 = ecocardiograma pós ICP; momento 3 = ecocardiograma em 72 a 96h; momento 4 = ecocardiograma 1 mês**



Quando se comparou as médias das % áreas acometidas pelo infarto naqueles pacientes que apresentavam a artéria coronária culpada obstruída na primeira angiografia, observou-se um menor comprometimento microvascular naqueles do grupo terapia ( $p = 0,015$ ) (Gráfico 4).

**Gráfico 4 - Médias das % áreas dos infartos dos pacientes que apresentavam a artéria coronária obstruída na angiografia, medidas pelo ecocardiograma realizado em 72 a 96 h**

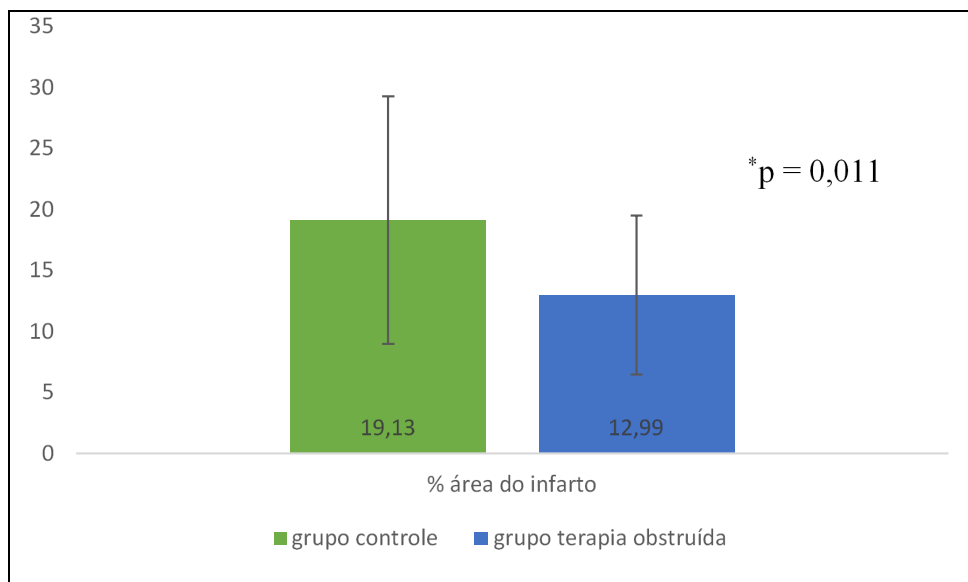


% área do infarto pelo ecocardiograma de 72 a 96h no grupo controle com artéria relacionada ao infarto ocluída e grupo terapia com artéria relacionada ao infarto ocluída

\*Teste t de Student

O mesmo ocorreu quando se comparou o grupo controle total (incluindo os pacientes que apresentavam a artéria coronária culpada obstruída ou recanalizada espontaneamente) com o grupo terapia que apresentava a artéria coronária culpada ocluída ( $p = 0,011$ ) (Gráfico 5).

**Gráfico 5 - Médias das % áreas dos infartos dos pacientes do grupo controle completo comparadas aos do grupo terapia que apresentavam a artéria coronária obstruída na angiografia, medidas pelo ecocardiograma realizado em 72 a 96 h**



% área do infarto pelo ecocardiograma de 72 a 96h no grupo controle com artéria relacionada ao infarto ocluída e aberta e grupo terapia com artéria relacionada ao infarto ocluída

\*Teste t de Student

Ainda, conseqüentemente às melhoras observadas no % do tamanho do infarto, notamos melhora progressiva da fração de ejeção nos pacientes do grupo terapia, quando comparados ao grupo controle (Tabela 4 e Gráfico 6).

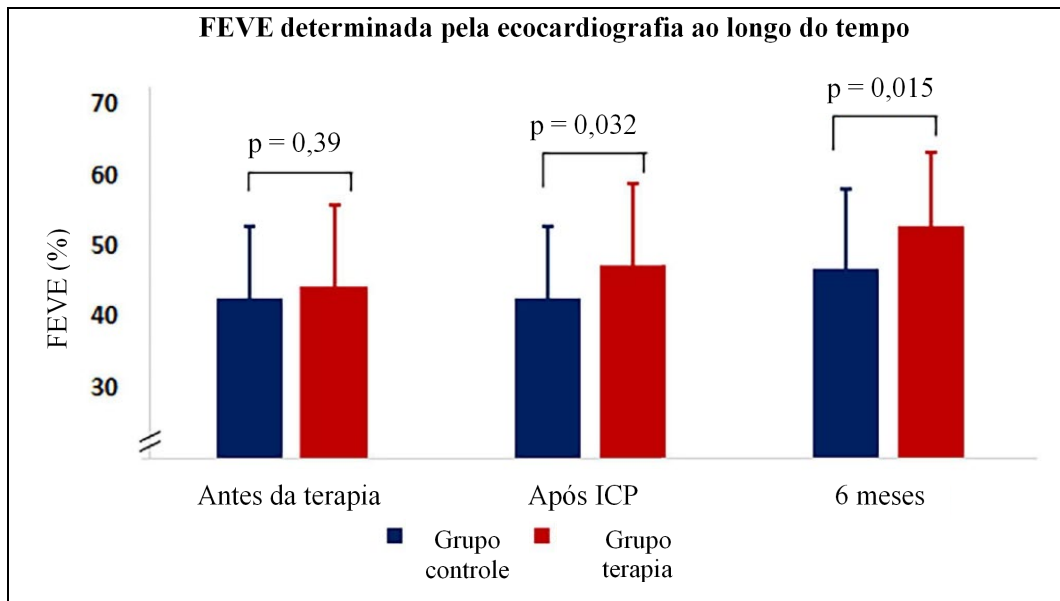
**Tabela 4 - Avaliações ecocardiográficas da fração de ejeção do ventrículo esquerdo**

	Grupo Controle (apenas ICP)	Grupo Terapia (Alto IM+ICP)	Valor de p
Antes da terapia	43 ± 10%	44 ± 11%	0,39 <sup>(1)</sup>
Imediatamente após a ICP	43 ± 10%	47 ± 11%	0,032 <sup>(1)</sup>
1 mês	46 ± 11%	52 ± 10%	0,018 <sup>(1)</sup>
6 meses	47 ± 12%	53 ± 10%	0,015 <sup>(1)</sup>
6 meses*	48 ± 11%	53 ± 10%	0,048(1)

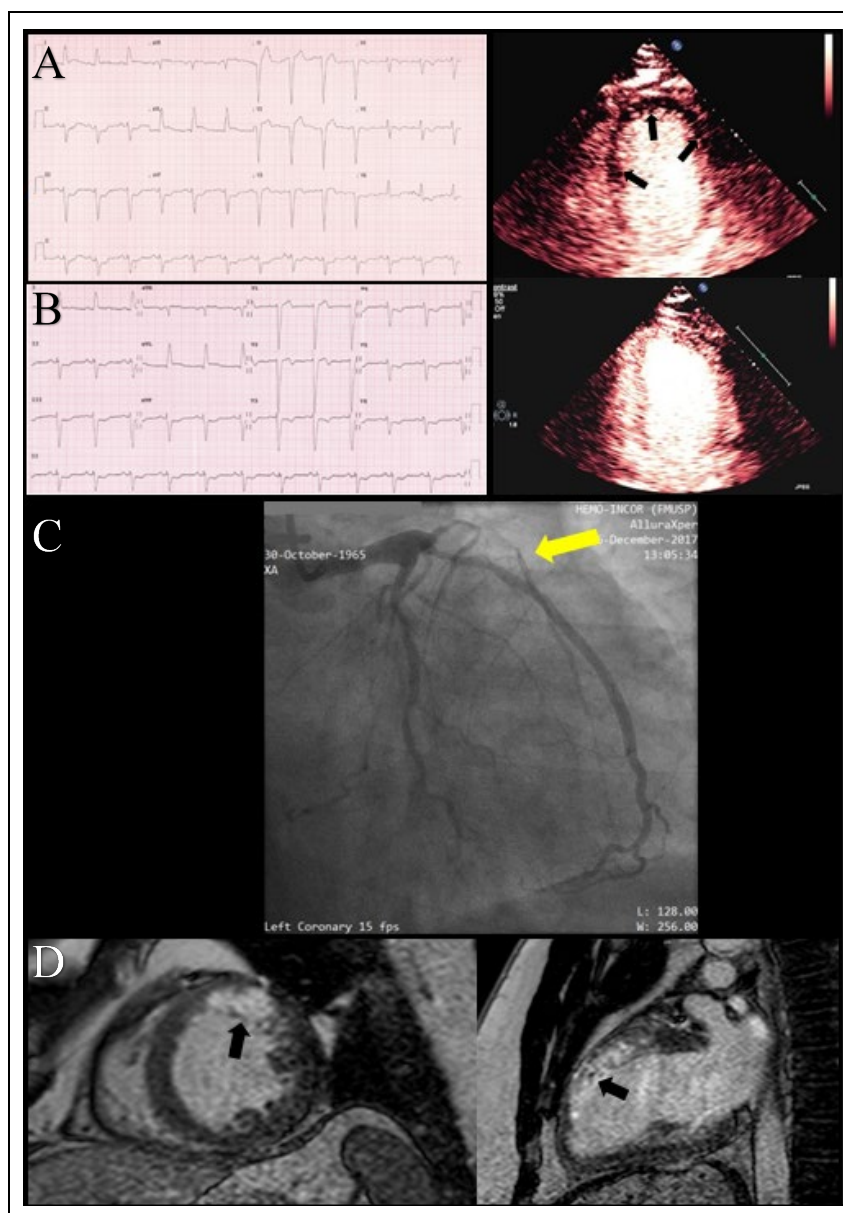
\*Depois de retirar os pacientes que estavam em uso de beta-bloqueadores na apresentação.

<sup>(1)</sup> Teste T de Student. ICP = intervenção coronária percutânea; IM = índice mecânico.

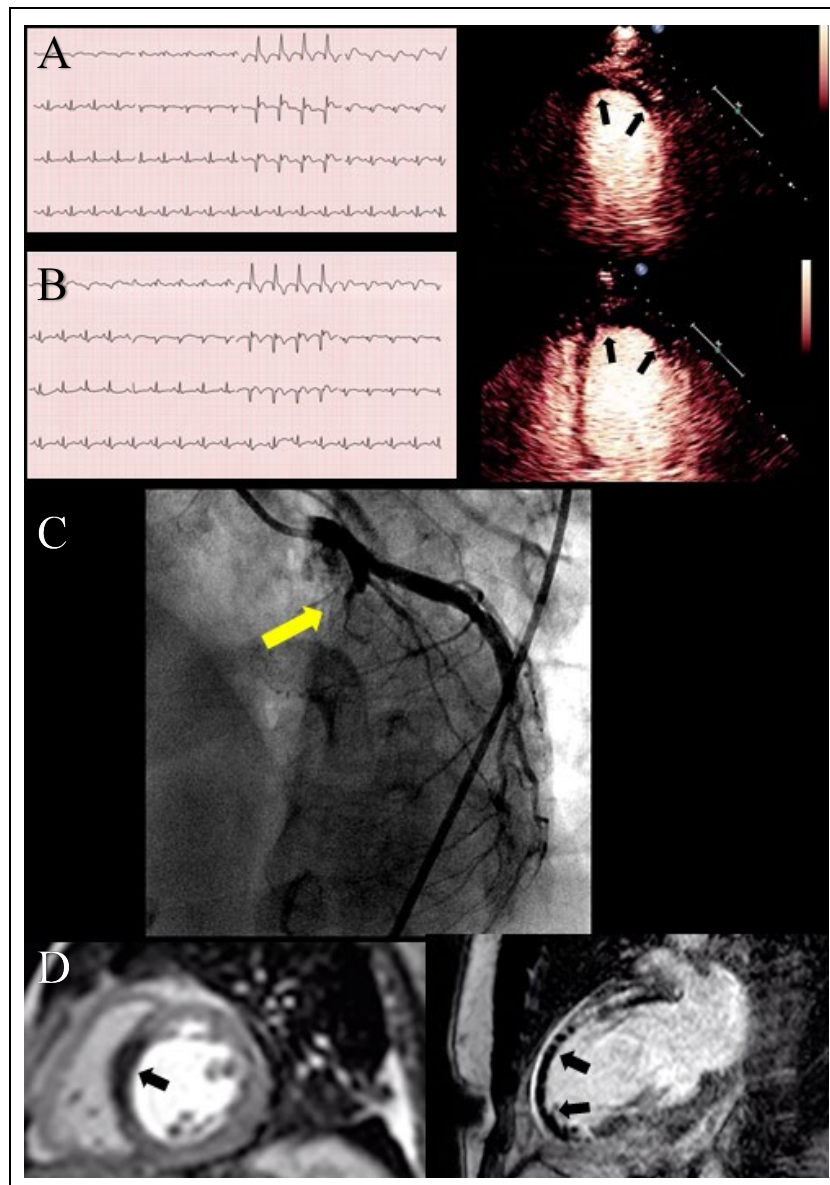
**Gráfico 6 - Fração de ejeção do ventrículo esquerdo determinada pela ecocardiografia ao longo do tempo**



As Figuras 7 e 8 são exemplos de alterações eletrocardiográficas, angiográficas e de perfusão microvascular pelo ecocardiograma durante o período de tratamento, quando os pacientes foram randomizados para o grupo terapia e controle, respectivamente.



**Figura 7 -** Paciente com IAMCSST tratado com sonotrombólise (impulsos de alto IM e infusão intravenosa de microbolhas). Os painéis superiores (A) são as anormalidades do ECG e o defeito microvascular em repouso (setas pretas) ao ecocardiograma. Após 12 minutos de terapia, há resolução do supradesnivelamento do segmento ST e do déficit de perfusão (B) dentro dos segmentos septal distal e apicais. A angiografia realizada antes da ICP (C) demonstrou fluxo TIMI 3 na artéria coronária descendente anterior esquerda (seta amarela). A ressonância magnética (RM) realizada com 72h (D) não demonstrou obstrução microvascular



**Figura 8 -** Paciente com IAMCSST tratado apenas com ICP. As anormalidades do ECG e o defeito microvascular ao ecocardiograma em repouso (setas pretas) são demonstrados no início do estudo (A) e após a ICP primária (B). Não houve resolução do supradesnivelamento do segmento ST e o defeito de perfusão permaneceu inalterado nos segmentos septal distal e apicais (B). A angiografia realizada antes da intervenção coronariana percutânea (C) demonstrou fluxo TIMI 0 na artéria coronária descendente anterior esquerda (seta amarela) e a ressonância magnética (RMC) de 72 horas (D) demonstrou obstrução microvascular na primeira passagem da perfusão e posteriores imagens de realce tardio (setas pretas)



## 4.2 Análise da Variabilidade Intraobservador

Foram calculadas as variabilidades intraobservador pelas medidas de coeficientes de correlação intraclassas para as imagens contrastadas pela ecocardiografia na determinação dos volumes diastólicos e sistólicos finais e da fração de ejeção que foram 0,95, 0,98 e 0,75, respectivamente (todos com  $p < 0,001$ ).

### 4.2.1 Correlação entre o % da área infartada pela ecocardiografia e a redução do segmento ST no ECG

Não houve correlação medida pelo coeficiente de Spearman entre a variação do percentual (%) da área infartada pela ecocardiografia entre os momentos basais e após a ICP com as variações do segmento ST nestes dois momentos ( $r = 0,0059$ ;  $p = 0,97$ ) no grupo controle e no grupo terapia ( $r = 0,0096$ ;  $p = 0,52$ ).

Houve correlação medida pelo coeficiente de Spearman no grupo controle entre o percentual (%) da área infartada pela ecocardiografia no momento 72h a 96h com a fração de ejeção ( $r = 0,57$ ;  $p < 0,0001$ ), entre o índice do escore de motilidade de parede (IEMP), ( $r = 0,72$ ;  $p < 0,0001$ ), o índice do escore de perfusão (IEP), ( $r = 0,70$ ;  $p < 0,0001$ ) e o número de segmentos com defeito de perfusão ( $r = 0,81$ ;  $p < 0,0001$ ). Assim, quanto maior o valor da % de área infartada menores os valores da FEVE e maior o valor do IEMP, IEP e número de segmentos com defeito de perfusão.

Houve correlação medida pelo coeficiente de Spearman no grupo terapia entre o percentual (%) da área infartada pela ecocardiografia no momento 72h a 96h com a fração de ejeção ( $r = 0,80$ ;  $p < 0,0001$ ), entre o índice do escore de motilidade de parede (IEMP), ( $r = 0,82$ ;  $p < 0,0001$ ), o índice do escore de perfusão (IEP), ( $r =$

0,74;  $p < 0,0001$ ) e o número de segmentos com defeito de perfusão ( $r = 0,74$ ;  $p < 0,0001$ ). Assim, quanto maior o valor da % de área infartada menores os valores da FEVE e maior o valor do IEMP, IEP e número de segmentos com defeito de perfusão.

Houve correlação medida pelo coeficiente de Spearman no grupo controle entre o percentual (%) da área infartada pela ecocardiografia no momento 1 mês com a fração de ejeção ( $r = 0,56$ ;  $p = 0,0002$ ), entre o índice do escore de motilidade de parede (IEMP), ( $r = 0,72$ ;  $p < 0,0001$ ), o índice do escore de perfusão (IEP), ( $r = 0,75$ ;  $p < 0,0001$ ) e o número de segmentos com defeito de perfusão ( $r = 0,70$ ;  $p < 0,0001$ ). Assim, quanto maior o valor da % de área infartada menores os valores da FEVE e maior o valor do IEMP, IEP e número de segmentos com defeito de perfusão.

Houve correlação medida pelo coeficiente de Spearman no grupo terapia entre o percentual (%) da área infartada pela ecocardiografia no momento 1 mês com a fração de ejeção ( $r = 0,76$ ;  $p < 0,0001$ ), entre o IEMP, ( $r = 0,81$ ;  $p < 0,0001$ ), o IEP, ( $r = 0,78$ ;  $p < 0,0001$ ) e o número de segmentos com defeito de perfusão ( $r = 0,74$ ;  $p < 0,0001$ ). Assim, quanto maior o valor da % de área infartada menores os valores da FEVE e maior o valor do IEMP, IEP e número de segmentos com defeito de perfusão.

## **5 DISCUSSÃO**

Este é o primeiro estudo em humanos que avaliou o efeito da sonotrombólise na função e perfusão ventricular esquerda em acompanhamento de 6 meses após o IAMCSST. Utilizando a ecocardiografia de perfusão miocárdica em tempo real (EPMTR), demonstramos que os pacientes com IAMCSST tratados com essa nova terapia, apresentaram melhora ao longo do tempo do índice do escore de motilidade segmentar (IEMS) e do número de segmentos com defeito de perfusão miocárdica. Mathias *et al.*<sup>44</sup>, em 2016, publicaram estudo piloto avaliando 30 pacientes em que foi demonstrado a segurança e exequibilidade da aplicação de ultrassom com alto IM e infusão contínua de microbolhas para recanalização precoce e melhora da microcirculação coronária em pacientes com IAM-SST. Os achados foram confirmados no estudo atual, ampliando a população para 100 pacientes. Os estudos iniciais de sonotrombólise em humanos<sup>44,52</sup> demonstraram que as taxas precoces de recanalização epicárdica foram significativamente maiores com a aplicação breve e intermitente de impulsos de alto IM na microcirculação pelas janelas apicais. Esses efeitos benéficos foram evidentes a nível microvascular, com melhora do fluxo capilar já observada imediatamente após a intervenção coronária percutânea. Não havia sido avaliado, até então, o comportamento dos parâmetros de função ventricular ao longo do tempo. Nossos resultados confirmam que a recanalização precoce e melhora da microcirculação coronária obtidos com a sonotrombólise tem benefícios adicionais aos pacientes com IAMCSST, quando comparado aos pacientes que receberam tratamento convencional com angioplastia primária.

Durações curtas (< 5 mcs) de pulsos com alta energia antes da ICP primária não tiveram nenhum efeito no tempo porta-balão, mas resultaram em proporções mais altas de resolução do segmento ST e recanalização angiográfica antes da ICP. As taxas precoces de recanalização epicárdica foram significativamente maiores com a aplicação de pulsos de alto IM na microcirculação de forma intermitente. A melhoria na perfusão microvascular foi ainda mais demonstrável em um mês de acompanhamento. Desde que a perfusão microvascular frequentemente permanece anormal após a ICP no IAM com supradesnivelamento do segmento ST, o acréscimo de ultrassom diagnóstico na emergência antes e após a ICP pode ser um suplemento vital que prevenirá a obstrução microvascular e suas complicações. A duração ideal do pulso para a dissolução do trombo não foi avaliada, mas o presente estudo confirmou que os pulsos ultrassonográficos diagnósticos transtorácicos de alta energia e curta duração (<5 mcs) são capazes de melhorar as taxas de fluxo coronariano epicárdico e reduzir o tamanho do infarto no IAMCSST.

Os impulsos de alto IM utilizados para melhorar a recanalização epicárdica e microvascular no atual estudo são parte de um recurso padrão em um sistema ultrassonográfico que é normalmente utilizado para avaliar a perfusão miocárdica e motilidade regional de parede<sup>53,54,55</sup>. Estes impulsos de alto IM causam cavitação nas microbolhas (aumento e colapso) durante o período de insonação que finalmente as rompem<sup>56</sup>. Este crescimento e colapso causam tensão de cisalhamento em regiões próximas as microbolhas, que no caso de um trombo, resulta em dissolução. A aplicação transtorácica frequente de impulsos de alto IM com duração de pulso mais curta, rotineiramente utilizada em imagem de perfusão miocárdica, foi efetiva na restauração do fluxo epicárdico e microvascular. Esses resultados implicariam que os

sistemas atuais de diagnóstico usando impulsos padrão de alto IM e pulso de curta duração seriam capazes de realizar esse efeito de dissolução do trombo sem modificações de software. Embora durações de pulso mais longas em sistemas não diagnósticos tenham mostrado melhorar o grau de dissolução do trombo<sup>57,58</sup>, essas não estão disponíveis para uso diagnóstico e poderiam contribuir potencialmente para bioefeitos indesejáveis, como espasmo vascular coronariano<sup>59</sup> ou ruptura endotelial com hemorragia capilar<sup>60,61</sup>.

A razão para os benefícios microvasculares agudos no grupo terapia (alto IM + ICP) pode ser multifatorial. Embora uma parte significativa disso possa estar relacionada a dissolução mecânica do trombo a nível microvascular, outros bioefeitos induzidos pelo ultrassom podem estar também desempenhando um papel. É possível que impulsos de alto IM, quando aplicados ao coração, provoquem a liberação de óxido nítrico o que melhoraria a perfusão microvascular e aumentaria o efeito da cavitação de dissolver o trombo. Em modelos animais de ligação de vasos epicárdicos, ultrassom de baixa frequência aplicado diretamente, melhorou a perfusão a jusante. Esse efeito foi revertido após inibição do óxido nítrico sintase<sup>62</sup>. Impulsos ultrassonográficos diagnósticos de alto IM aplicados durante a infusão endovenosa de microbolhas têm mostrado melhorar o fluxo microvascular em membros posteriores isquêmicos de animais após a ligação de um grande vaso a montante<sup>43</sup>. Este fenômeno foi também demonstrado ser mediado em parte pela liberação de óxido nítrico. Observamos efeitos benéficos microvasculares do ultrassom diagnóstico com pulso de curta duração (<5 mcs) em modelos animais de IAM com supradesnivelamento do segmento ST sem a recanalização epicárdica, que resultou em melhorias no espessamento de parede na área de risco. Todos esses

achados sugerem que parte dos efeitos benéficos observados a nível microvascular podem estar relacionados a outros fatores do que apenas a dissolução do trombo. Nestes mesmos modelos animais, os impulsos de alto IM mostraram induzir a liberação endotelial e eritrocitária do ATP que resultam em melhorias sustentadas no fluxo microvascular<sup>63</sup>.

Houve redução do tamanho do infarto e melhora imediata da função sistólica no grupo terapia ainda evidente antes da alta hospitalar e com seis meses de seguimento. Embora essa melhora na função sistólica possa levar a reduções na indicação da colocação do desfibrilador de prevenção primária, estudos maiores serão necessários para determinar o efeito que ela terá na incidência de insuficiência cardíaca congestiva e mortalidade. Observamos melhorias imediatas e sustentadas, na função sistólica no acompanhamento. Os efeitos benéficos de impulsos com alto IM foram evidentes na alta hospitalar, onde uma redução significativa no tamanho do infarto foi observada pela RMC. A função sistólica foi semelhante entre os grupos antes da randomização, mas melhorias sustentadas na fração de ejeção foram observadas após o tratamento com alto IM + ICP, e aparentemente não houve alteração na segurança ou no tempo porta balão, sugerindo que a adição desse procedimento simples e seguro antes e depois da ICP pode reduzir efetivamente a obstrução microvascular e suas complicações.

Outro propósito desse estudo foi demonstrar a segurança do ultrassom diagnóstico neste contexto. Analisamos se qualquer dano potencial poderia ocorrer usando a cavitação induzida por impulsos de ultrassom diagnóstico no manejo inicial de um IAM com supradesnívelamento do segmento ST. Além disso, buscou-se determinar se a adição de uma equipe que realizasse ultrassom de emergência aplicando os impulsos

iria interferir no padrão de atendimento, que é melhor avaliado pelo tempo porta-balão. Não vimos diferenças neste crítico parâmetro de qualidade quando comparamos os grupos. Isto é particularmente encorajador visto que um sistema comercial maior foi usado nesse estudo, o que poderia ser melhorado ainda mais com sistemas portáteis permitindo um melhor acesso aos pacientes mesmo em ambulâncias.

### **5.1 Limitações do Estudo**

Como o protocolo do estudo permitia apenas tratar os pacientes após a chegada ao departamento de emergência, havia uma grande variedade de tempos de tratamento antes da ICP. Os tempos totais de tratamento com sonotrombólise pré e pós-ICP foram de 30 a 65 minutos e essa ampla variação de tempo reflete a dificuldade em integrar esse método ao manejo emergente dos pacientes nas duas primeiras horas críticas de tratamento. Apesar desta variabilidade acentuada nos tempos totais de tratamento, observamos uma taxa de recanalização precoce aumentada e melhora na fração de ejeção e perfusão microvascular que foi mantida no seguimento de 6 meses.

Os pacientes randomizados para o grupo terapia (alto IM + ICP) estavam mais frequentemente tratados com betabloqueadores na admissão do que os pacientes do grupo controle (ICP apenas), 14 versus cinco pacientes, respectivamente, o que pode afetar a área de risco e a recuperação da função. Todos os pacientes, no entanto, receberam betabloqueadores e estatinas após a entrada no estudo, e, portanto, essa diferença não deve ter afetado nossas medidas de desfecho. Além disso, a fração de ejeção em seis meses foi ainda maior no grupo terapia (alto IM + ICP) após os pacientes que recebiam betabloqueador na admissão serem removidos da análise.



## **5.2 Implicações Clínicas da Melhoria do Fluxo Microvascular**

O tratamento precoce com impulsos diagnósticos de alto índice mecânico resultou em melhora na fração de ejeção em seis meses de acompanhamento. Esta melhora pode estar relacionada aos efeitos a longo prazo de se restaurar o fluxo microvascular no início do período de tratamento. Anormalidades persistentes do fluxo microvascular na alta hospitalar, sejam observadas pela ressonância magnética ou ecocardiografia contrastada, têm sido associadas ao aumento da morbidade e mortalidade após IAM com supradesnivelamento do segmento ST. Ao melhorar agudamente o fluxo microvascular no IAM com supradesnivelamento do segmento ST, o ultrassom diagnóstico pode também desempenhar um papel complementar fundamental em prevenir o remodelamento que leva a novas reduções na fração de ejeção e risco maior de complicações arrítmicas e insuficiência cardíaca<sup>64</sup>. Esta melhora no desfecho microvascular com ultrassom diagnóstico traduz em morbidade e mortalidade reduzidas no seguimento a longo prazo. Entre outros fatores, o período de tempo limitado em que o ultrassom pôde ser aplicado antes da ICP pode ter limitado sua eficácia. Desta forma, mais estudos são necessários para determinar se a ultrassonografia portátil e as microbolhas comercialmente disponíveis poderiam ser fornecidas em um ambiente de ambulância, no ponto de contato com o paciente, para reduzir ainda mais o tamanho do infarto e melhorar o resultado do paciente.

## **6 CONCLUSÃO**

Impulsos transtorácicos de altos IM direcionados para o miocárdio durante uma infusão de microbolhas comercialmente disponíveis podem desempenhar um papel suplementar crítico na restauração do fluxo epicárdico precoce e na redução do tamanho do infarto em pacientes com infarto agudo do miocárdio com supradesnivelamento do segmento ST. Os efeitos da sonotrombólise foram observados no início do período de tratamento antes da ICP primária, mas resultou em melhorias sustentadas na função sistólica do ventrículo esquerdo no seguimento de seis meses.

## **7 REFERÊNCIAS**

1. Leeder S, Raymond S, Greenberg H, Liu H, Esson K. *A race against time. The challenge of cardiovascular disease in developing economies*. New York: Trustees of Columbia University, 2004.
2. DATASUS - Departamento de Informática do SUS. *Estatísticas vitais - Mortalidade - 1996 a 2016*. [internet]. 2016. [acesso 2018 mar 18]. Disponível em: <http://www.datasus.gov.br>.
3. Benjamin EJ, Blaha MJ, Chiuve SE, Cushman M, Das SR, Deo R, de Ferranti SD, Floyd J, Fornage M, Gillespie C, Isasi CR, Jimenez MC, Jordan LC, Judd SE, Lackland D, Lichtman JH, Lisabeth L, Liu S, Longenecker CT, Mackey RH, Matsushita K, Mozaffarian D, Mussolino ME, Nasir K, Neumar RW, Palaniappan L, Pandey DK, Thiagarajan RR, Reeves MJ, Ritchey M, Rodriguez CJ, Roth GA, Rosamond WD, Sasson C, Towfighi A, Tsao CW, Turner MB, Virani SS, Voeks JH, Willey JZ, Wilkins JT, Wu JH, Alger HM, Wong SS, Muntner P. *Heart Disease and Stroke Statistics-2017 Update: A Report From the American Heart Association. Circulation*. 2017;135:e146-e603.
4. ISIS-2 -Second International Study of Infarct Survival Collaborative Group. Randomized trial of intravenous streptokinase, oral aspirin, both of neither among 17,187 cases of suspected acute myocardial infarction: ISIS-2. *Lancet*. 1988; 2(8607):349-60.

5. Zijlstra F, de Boer MJ, Hoorntje JC, Reiffers S, Reiber JH, Suryapranata H. A comparison of immediate coronary angioplasty with intravenous streptokinase in acute myocardial infarction. *N Engl J Med*. 1993;328(10):680-4.
6. Antman EM, Anbe DT, Armstrong PW, et al; American College of Cardiology/American Heart Association Task Force on Practice Guidelines (Writing Committee to Revise the 1999 Guidelines for the Management of Patients with Acute Myocardial Infarction). ACC/AHA guidelines for the management of patients with ST-elevation myocardial infarction--executive summary: a report of the American College of Cardiology/American Heart Association Task Force on Practice Guidelines (Writing Committee to Revise the 1999 Guidelines for the Management of Patients with Acute Myocardial Infarction). *Circulation*. 2004;110(5):588-636.
7. Kennedy JW, Ritchie JL, Davis KB, Fritz JK. Western Washington randomized trial of intracoronary streptokinase in acute myocardial infarction. *N Engl J Med*. 1983;309(24):1477-82.
8. Jong P, Cohen EA, Batchelor W, Lazzam C, Kretsoulas C, Natarajan MK, Strauss BH Bleeding risks with abciximab after full-dose thrombolysis in rescue or urgent angioplasty for acute myocardial infarction. *Am Heart J*. 2001;141(2):218-25.
9. Goldenberg I, Matetzky S, Halkin A, Roth A, Di Segni E, Freimark D, Elian D, Agranat O, Har Zahav Y, Guetta V, Hod H. Primary angioplasty with routine stenting compared with thrombolytic therapy in elderly patients with acute myocardial infarction. *Am Heart J*. 2003;145(5):862-7.

10. Piegas LS, Timerman A, Feitosa GS, Nicolau JC, Mattos LAP, Andrade MD. Diretriz da Sociedade Brasileira de Cardiologia sobre tratamento do infarto agudo do miocárdio com supradesnível do segmento ST. *Arq Bras Cardiol.* 2015;105:1-105.
11. McLaughlin MG, Stone GW, Aymong E, Gardner G, Mehran R, Lansky AJ, Grines CL, Tcheng JE, Cox DA, Stuckey T, Garcia E, Guagliumi G, Turco M, Josephson ME, Zimetbaum P; Controlled Abciximab and Device Investigation to Lower Late Angioplasty Complications trial. Prognostic utility of comparative methods for the assessment of ST-segment resolution after primary angioplasty for acute myocardial infarction: the Controlled Abciximab and Device Investigation to Lower Late Angioplasty Complications (CADILLAC) trial. *J Am Coll Cardiol.* 2004;44(6):1215-23.
12. Niccoli G, Burzotta F, Galiuto L. Myocardial no-reflow in humans. *J Am Coll Cardiol.* 2009;54(4):281-92.
13. Bolli R; Triana JF; Jeroudi MO. Prolonged impairment of coronary vasodilation after reversible ischemia. Evidence for microvascular "stunning". *Circ Res* 1990;67(2):332-43.
14. Ito H, Maruyama A, Iwakura K, Takiuchi S, Masuyama T, Hori M, Higashino Y, Fujii K, Minamino T.. Clinical implications of the 'no reflow' phenomenon. A predictor of complications and left ventricular remodeling in reperfused anterior wall myocardial infarction. *Circulation.* 1996;93(2):223-8.

15. Amado LC, Kraitchman DL, Gerber BL, Castillo E, Boston RC, Grayzel J, Lima JA. Reduction of "no-reflow" phenomenon by intra-aortic balloon counterpulsation in a randomized magnetic resonance imaging experimental study. *J Am Coll Cardiol*. 2004;43:1291-8.
16. Albert TS, Kim RJ, Judd RM. Assessment of no-reflow regions using cardiac MRI. *Basic Res Cardiol*. 2006;101(5):383-90.
17. Kaul S. Evaluating the "no reflow" phenomenon with myocardial contrast echocardiography. *Basic Res Cardiol*. 2006;101(5):391-9.
18. Khumri TM, Nayyar S, Idupulapati M, Magalski A, Stoner CN, Kusnetzky LL, Kosiborod M, Spertus JA, Main ML. Usefulness of myocardial contrast echocardiography in predicting late mortality in patients with anterior wall acute myocardial infarction. *Am J Cardiol*. 2006;98(9):1150-5.
19. Trindade MLZH, Caldas MA, Tsutsui JM, Rosario MA, Rochitte CE, Nicolau JC, Ramires JA, Mathias W Jr. Determination of size and transmural extent of acute myocardial infarction by real-time myocardial perfusion echocardiography: a comparison with magnetic resonance imaging. *J Am Soc Echocardiogr*. 2007;20(2):126-35.
20. Tachibana K, Tachibana S. Albumin microbubble echo-contrast material as an enhancer for ultrasound accelerated thrombolysis. *Circulation*. 1995;92(5):1148-1150.



21. Porter TR, Leveen RF, Fox R, Kricsfeld A, Xie F. Thrombolytic enhancement with perfluorocarbon-exposed sonicated dextrose albumin microbubbles. *Am. Heart J.* 1996;132(5):964-8.
22. Suchkova VN, Baggs RB, Francis CW. Effect of 40 KHz ultrasound on acute thrombotic ischemia in a rabbit femoral artery thrombosis model: enhancement of thrombolysis and improvement in capillary muscle perfusion. *Circulation.* 2000;101(19):2296-301.
23. Dhond MR, Nguyen TT, Dolan C, et al. Ultrasound-enhanced thrombolysis at 20 KHz with air-filled and perfluorocarbon-filled contrast biospheres, *J Am Soc Echocardiogr.* 2000;13:1025-29.
24. Siegel RJ, Atar S, Fishbein MC, Brasch AV, Peterson TM, Nagai T, Pal D, Nishioka T, Chae JS, Birnbaum Y, Zanelli C, Luo H. Noninvasive transcutaneous low frequency ultrasound enhances thrombolysis in peripheral and coronary arteries. *Echocardiography.* 2001;18(3):247-57.
25. Xie F, Tsutsui JM, Lof J, Unger EC, Johanning J, Culp WC, Matsunaga T, Porter TR. Effectiveness of Lipid microbubbles and ultrasound in de clotting thrombosis. *Ultrasound Med Biol.* 2005;31(7):979-85.
26. Molina CA, Ribo M, Rubiera M, Montaner J, Santamarina E, Delgado-Mederos R, Arenillas JF, Huertas R, Purroy F, Delgado P, Alvarez-Sabín J. Microbubble administration accelerates clot lysis during continuous 2-MHz ultrasound monitoring in stroke patients treated with intravenous tissue plasminogen activator. *Stroke.* 2006;37(2):425-9.

27. Tiukinhoy-Laing SD, Huang S, Klegerman M, Klegerman M, Holland CK, McPherson DD. Ultrasound-facilitated thrombolysis using tissue-plasminogen activator-loaded echogenic liposomes. *Thromb Res.* 2007;119(6):777-84.
28. Everbach EC, Francis CW. Cavitation mechanisms in ultrasound-accelerated thrombolysis at 1 MHz. *Ultrasound Med Biol.* 2000;26(7):1153-60.
29. Prokop AF, Soltani A, Roy RA. Cavitation mechanisms in ultrasound-accelerated fibrinolysis. *Ultrasound Med Biol.* 2007;33(6):924-33.
30. Rosenschein U, Roth A, Rassin T, Basan S, Laniado S, Miller HI. Analysis of coronary ultrasound thrombolysis endpoints in acute myocardial infarction (ACUTE trial). Results of the feasibility phase. *Circulation.* 1997;95(6):1411-6.
31. Kawata H, Naya N, Takemoto Y, Uemura S, Nakajima T, Horii M, Takeda Y, Fujimoto S, Yamashita A, Asada Y, Saito Y. Ultrasound accelerates thrombolysis of acutely induced platelet-rich thrombi similar to those in acute myocardial infarction. *Circ J.* 2007;71(10):1643-8.
32. Hudson M, Greenbaum A, Brenton L, Gibson CM, Siegel R, Reeves LR, Sala MF, McKendall G, Bluguermann J, Echt D, Ohman EM, Weaver WD. Adjunctive transcutaneous ultrasound with thrombolysis: Results of the PLUS (perfusion by thrombolytic and Ultrasound) Trial. *J Am Coll Cardiol Interv.* 2010;3(3):352-9.

33. Birnbaum Y, Luo H, Nagai T, Fishbein MC, Peterson TM, Li S, Kricsfeld D, Porter TR, Siegel RJ. Noninvasive in vivo clot dissolution without a thrombolytic drug: recanalization of thrombosed iliofemoral arteries by transcutaneous ultrasound combined with intravenous infusion of microbubbles. *Circulation*. 1998;97(2):130-4.
34. Xie F, Lof JMS, Matsunaga T, Zutshi R, Porter TR. Diagnostic ultrasound combined with glycoprotein 2b/3a targeted microbubbles improve microvascular recovery following acute coronary thrombotic occlusions. *Circulation*. 2009;119(10):1378-85.
35. Slikkerveer J, Kleijn S, Appelman Y, Porter TR, Veen G, van Rossum AC, Kamp O. Ultrasound enhanced prehospital thrombolysis using microbubbles infusion in patients with acute ST elevation myocardial infarction: Pilot of the sonolysis study. *Ultrasound Med Biol*. 2012;38(2):247-52.
36. Ito H, Tomooka T, Sakai N, Yu H, Higashino Y, Fujii K, Masuyama T, Kitabatake A, Minamino T. Lack of myocardial perfusion immediately after successful thrombolysis. A predictor of poor recovery of left ventricular function in anterior myocardial infarction. *Circulation*. 1992;85(5):1699-705.
37. Kenner MD, Zajac EJ, Kondos GT, Dave R, Winkelmann JW, Jofthus J, Laucevicius A, Kybarskis A, Berukstis E, Urbonas A, et al. Ability of the no-reflow phenomenon during an acute myocardial infarction to predict left ventricular dysfunction at one-month follow-up. *Am J Cardiol*. 1995;76(12):861-8.

38. Nicolau JC, Main LN, Vitola J, Vaz VD, Machado MN, Godoy MF, Giraldez RR, Ramires JA. ST segment resolution and late (6 month) left ventricular remodeling after acute myocardial infarction. *Am J Cardiol.* 2003;91(4):451-3.
39. Caldas MA, Tsutsui JM, Kowatsch I, Andrade JL, Nicolau JC, Ramires JF, Mathias W Jr. Value of myocardial contrast echocardiography for predicting left ventricular remodeling and segmental functional recovery after left anterior wall acute myocardial infarction. *J Am Soc Echocardiogr.* 2004;17(9):923-32.
40. Tsutsui JM, Elhendy A, Anderson JR, Xie F, McGrain AC, Porter TR. Prognostic value of dobutamine stress myocardial contrast perfusion echocardiography. *Circulation.* 2005;112(10):1444-50.
41. Xie F, Everbach C, Matsunaga T, Lof J. Detection of intravascular cavitation activity during treatment of deep vessel thromboses with diagnostic ultrasound and intravenous microbubbles. *Circulation.* 2007;116(Suppl. 16):n.i.
42. Xie F, Slikkerverr J, Gao S, Lof J, Kamp O, Unger E, Radio S, Matsunaga T, Porter TR. Coronary and microvascular thrombolysis with guided diagnostic ultrasound and microbubbles in acute ST segment elevation myocardial infarction. *J Am Soc Echocardiogr.* 2011;24(12):1400-8.
43. Belcik JT, Mott BH, Xie A, Zhao Y, Kim S, Lindner NJ, Ammi A, Linden JM, Lindner JR. Augmentation of limb perfusion and reversal of tissue ischemia produces by ultrasound-mediated microbubble cavitation. *Circ Cardiovasc Imaging.* 2015;8(4).pii: e002979.

- 
44. Mathias W Jr, Tsutsui JM, Tavares BG, Xie F, Aguiar MO, Garcia DR, Oliveira MT Jr, Soeiro A, Nicolau JC, Lemos PA Neto, Rochitte CE, Ramires JA, Kalil R Filho, Porter TR. Diagnostic Ultrasound Impulses Improve Microvascular Flow in Patients with STEMI Receiving Intravenous Microbubbles. *J Am Coll Cardiol*. 2016 May 31;67(21):2506-15.
  45. O'Gara PT, Kushner FG, Ascheim DD, Casey DE Jr, Chung MK, de Lemos JA, Ettinger SM, Fang JC, Fesmire FM, Franklin BA, Granger CB, Krumholz HM, Linderbaum JA, Morrow DA, Newby LK, Ornato JP, Ou N, Radford MJ, Tamis-Holland JE, Tommaso CL, Tracy CM, Woo YJ, Zhao DX. 2013 ACCF/AHA guideline for the management of ST-elevation myocardial infarction: a report of the American College of Cardiology Foundation/American Heart Association Task Force on Practice Guidelines. *J Am Coll Cardiol*. 2013;61(4):e78-140.
  46. Cerqueira MD, Weissman NJ, Dilsizian V, Jacobs AK, Kaul S, Laskey WK, Pennell DJ, Rumberger JA, Ryan T, Verani MS; American Heart Association Writing Group on Myocardial Segmentation and Registration for Cardiac Imaging. Standardized myocardial segmentation and nomenclature for tomographic imaging of the heart: a statement for healthcare professionals from the Cardiac Imaging Committee of the Council on Clinical Cardiology of the American Heart Association. *Circulation*. 2002;105(4):539-42.
  47. TIMI Study Group. The Thrombolysis in Myocardial Infarction (TIMI) Trial – Phase 1 Findings. *New Engl J Med*. 1985;312(14):932-6.

48. Sezer M, Nisanci Y, Umman B, Yilmaz E, Olcay A, Erzen F, Ozsaruhan O. New support clarifying the relation between ST segment resolution and microvascular function: degree of ST segment resolution correlates with the pressure derived collateral flow index. *Heart*. 2004;90(2):146-50.
49. Lang RM, Badano LP, Mor-Avi V, Afilalo J, Armstrong A, Ernande L, Flachskampf FA, Foster E, Goldstein SA, Kuznetsova T, Lancellotti P, Muraru D, Picard MH, Rietzschel ER, Rudski L, Spencer KT, Tsang W, Voigt JU. Recommendations for cardiac chamber quantification by echocardiography in adults: an update from the American Society of Echocardiography and the European Association of Cardiovascular Imaging. *J Am Soc Echocardiogr*. 2015 Jan;28(1):1-39.e14.
50. Rosner B. *Fundamentals of biostatistics*. 2<sup>a</sup> ed. Boston: PWS Publishers, 1986. 584 p.
51. Timm NH. *Multivariate analysis with applications in education and psychology*. Monterrey: CA Brooks/Cole, 1975. 687 p.
52. Mathias W, Tsutsui JM, Tavares BG, et al. Sonothrombolysis in ST segment elevation myocardial infarction treated with primary percutaneous coronary intervention. *J Am Coll Cardiol*. 2019 [In press].
53. Leong-Poi H, Le E, Rim S-J, Sakuma T, Kaul S, Wei K. Quantification of myocardial perfusion and determination of coronary stenosis severity during hyperemia using real-time myocardial contrast echocardiography. *J Am Soc Echocardiogr*. 2001;14(12):1173-82.

- 
54. Hoffman R, von Bardeleben S, Kasprzak JD, Borges AC, ten Cate F, Firschke C, Lafitte S, Al-Saadi N, Kuntz-Hehner S, Horstick G, Greis C, Engelhardt M, Vanoverschelde JL, Becher H. Analysis of regional left ventricular function by cineventriculography, cardiac magnetic resonance imaging, unenhanced and contrast-enhanced echocardiography: a multicenter comparison of methods. *J Am Coll Cardiol.* 2006;47(1):121-8.
  55. Porter TR, Adolphson M, High RR, Smith LM, Olson J, Erdkamp M, Xie F, O'Leary E, Wong BF, Eifert-Rain S, Hagen ME, Abdelmoneim SS, Mulvagh SL. Rapid detection of coronary artery stenoses with real-time perfusion echocardiography during regadenoson stress. *Circ Cardiovasc Imaging.* 2011;4(6):628-35.
  56. Xie F, Gao S, Wu J, Lof J, Radio S, Vignon F, Shi W, Powers J, Unger E, Everbach EC, Liu J, Porter TR. Diagnostic Ultrasound Induced Inertial Cavitation to Non-invasively Restore Coronary and Microvascular Flow in Acute Myocardial Infarction. *Plos One.* 2013; 8(7):e69780.
  57. Leeman JE, Kim JS, Yu FT, Chen X, Kim K, Wang J, Chen X, Villanueva FS, Pacella JJ. Effect of acoustic conditions on microbubble-mediated microvascular sonothrombolysis. *Ultrasound Med Biol.* 2012;38(9):1589-98.
  58. Wu J, Xie F, Kumar, Liu J, Lof J, Shi W, Everbach EC, Porter TR. Improved sonothrombolysis from a modified diagnostic transducer delivering impulses containing a longer pulse duration. *Ultrasound Med Biol.* 2014;40(7):1545-53.

59. Roos ST, Juffermans LJ, van Royen N, van Rossum AC, Xie F, Appelman Y, Porter TR, Kamp O. Unexpected High Incidence of Coronary Vasoconstriction in the Reduction of Microvascular Injury Using Sonolysis (ROMIUS) Trial. *Ultrasound Med Biol* 2016;42(8):1919-28.
60. Ay T, Havaux X, Van Camp G, Campanelli B, Gisellu G, Pasquet A, Deneff JF, Melin JA, Vanoverschelde JL. Destruction of contrast microbubbles by ultrasound. Effects on myocardial perfusion, coronary perfusion pressure, and microvascular integrity. *Circulation*. 2001;104(4):461-6.
61. Miller DL, Driscoll EM, Dou C, Armstrong WF, Lucchesi BR. Microvascular permeabilization and cardiomyocyte injury provoked by myocardial contrast echocardiography in a canine model. *J Am Coll Cardiol*. 2006;47(7):1464-8.
62. Siegel RJ, Suchkova VN, Miyamoto T, Luo H, Baggs RB, Neuman Y, Horzewski M, Suorsa V, Kobal S, Thompson T, Echt D, Francis CW. Ultrasound energy improves myocardial perfusion in the presence of coronary occlusion. *J Am Coll Cardiol*. 2004;44(7):1454-8.
63. Belcik JT, Davidson BP, Xie A, et al. Augmentation of Muscle Blood Flow by Ultrasound Cavitation Is Mediated by ATP and Purinergic Signaling. *Circulation* 2017;135(13):1240-1252.
64. Ross AM, Gibbons RJ, Stone GW, Kloner RA, Alexander RW; AMISTAD -II Investigators. A randomized, double-blinded, placebo-controlled multicenter trial of adenosine as an adjunct to reperfusion in the treatment of acute myocardial infarction (AMISTAD-II). *J Am Coll Cardiol*. 2005;45(11):1775-80.